UNIVERSIDAD DE SAN CARLOS DE GUATEMALA
CENTRO UNIVERSITARIO DE SAN MARCOS
CARRERA: MEDICO Y CIRUJANO
COMISIÓN DE TRABAJOS DE GRADUACIÓN

MONOGRAFIA MÉDICA

APLICACIÓN TRANSOPERATORIA DE VERDE DE INDOCIANINA EN EL CLIPAJE DE ANEURISMAS CEREBRALES

Estudiante:
Ericka Melissa Fuentes de León

No. de carné:
201542248

Correo Electrónico:
melissa1029deleon@gmail.com

ASESOR:
Dr. Basilio Estuardo Aguilar Ruíz
MSc. Neurocirugía
Colegiado No. 16,797

REVISORA:
Licda. María Elisa Escobar Maldonado
Licenciada en Psicología
Colegiado No. 2,125

COORDINADOR DE LA COTRAG
PhD. Dr. Juan José Aguilar Sánchez
Col. No. 2,343
Experto en Investigación y Educación

San Marcos, Septiembre 2023

“ID Y ENSEÑAD A TODOS”

UNIVERSIDAD DE SAN CARLOS DE GUATEMALA
CENTRO UNIVERSITARIO DE SAN MARCOS
CARRERA MÉDICO Y CIRUJANO

AUTORIDADES UNIVERSITARIAS
MIEMBROS DEL CONSEJO DIRECTIVO

DIRECTOR:	MsC. Juan Carlos López Navarro
SECRETARIO CONSEJO DIRECTIVO:	Licda: Astrid Fabiola Fuentes M.
REPRESENTANTE DE DOCENTES:	Ing. Agr. Roy Walter Villacinda M.
REPRESENTANTE ESTUDIANTIL:	Lic. Oscar Alberto Ramírez M.
REPRESENTANTE ESTUDIANTIL:	Br. Luis David Corzo Rodríguez

UNIVERSIDAD DE SAN CARLOS DE GUATEMALA
CENTRO UNIVERSITARIO DE SAN MARCOS
CARRERA MÉDICO Y CIRUJANO

MIEMBROS DE LA COORDINACION ACADÉMICA

PhD. Robert Enrique Orozco Sánchez	Coordinador Académico
Ing. Agr. Carlos Antulio Barrios Morales	Coordinador Carrera de Técnico en producción agrícola e ingeniero agrónomo con orientación en agricultura sostenible.
Lic. Antoni Ethiel Ochoa López	Coordinador Carrera de Pedagogía y Ciencias de la Educación.
Licda. Aminta Esmeralda Guillén Ruíz	Coordinadora Carrera de Trabajo Social, Técnico y Licenciatura.
Ing. Víctor Manuel Fuentes López	Coordinador Carrera de Administración de Empresas, Técnico y Licenciatura.
Licda. María Daniela Paiz Godínez	Coordinadora Carrera de Abogado y Notario y Licenciatura en Ciencias Jurídicas y Sociales.
Dra. Jenny Vanessa Orozco Minchez	Coordinadora Carrera Médico y Cirujano.
Lic. Nelson de Jesús Bautista López	Coordinador Carrera Pedagogía y Ciencias de la Educación, Extensión San Marcos.
Licda. Julia Maritza Gándara González	Coordinadora Extensión Malacatán.
Licda. Mirna Lisbet de León Rodríguez	Coordinadora Extensión Tejutla.
Lic. Marvin Evelio Navarro Bautista	Coordinador Extensión Tacaná.
Lic. Roberto Enrique Orozco Sánchez	Coordinador Instituto de Investigación.
Lic. Mario René Requena	Coordinador de área de extensión.
Ing. Oscar Ernesto Chávez Ángel	Coordinador Carrera Ingeniería Civil.
Lic. Carlos Edelmar Velásquez González	Coordinador Carrera Contaduría Pública y Auditoría.
Ing. Miguel Amílcar López López	Coordinador Extensión Ixchiguán
Lic. Danilo Alberto Fuentes Bravo	Coordinador Carrera Profesorado Bilingüe.
Lic. Yovani Alberto Cux Chan	Coordinador Carreras Sociología, Ciencias Políticas y Relaciones internacionales.

UNIVERSIDAD DE SAN CARLOS DE GUATEMALA
CENTRO UNIVERSITARIO DE SAN MARCOS
CARRERA MÉDICO Y CIRUJANO

COORDINACIÓN DE LA CARRERA MÉDICO Y CIRUJANO

COORDINADORA DE LA CARRERA	Dra. Jenny Vanessa Orozco Minchez
COORDINACIÓN DE CIENCIAS BÁSICAS	Ing. Genner Alexander Orozco González
COORDINACIÓN DE CIENCIAS SOCIALES	Licda. Maria Elisa Escobar Maldonado
COORDINACIÓN DE INVESTIGACIÓN	Ing. Agr. Juan José Aguilar Sánchez
COORDINACIÓN DE CIENCIAS CLÍNICAS	Dra. María Elena Solórzano

UNIVERSIDAD DE SAN CARLOS DE GUATEMALA
CENTRO UNIVERSITARIO DE SAN MARCOS
CARRERA MÉDICO Y CIRUJANO

MIEMBROS DE LA COMISIÓN DE TRABAJOS DE GRADUACIÓN

PRESIDENTE	Ing. Agr. Juan José Aguilar Sánchez
SECRETARIA	Licda. María Elisa Escobar Maldonado
SECRETARIO	Ing, Genner Alexander Orozco González
	Dr. Manglio Alejandro Ruano Ruíz
	Dra. María Elena Solórzano
	Dra. María Rebeca Bautista Orozco
	Dra. Damaris Hilda Juárez Rodríguez
	Dra. María de los Ángeles Navarro Almengor
	Dr. Milgen Herminio Tul Velásquez
	Dra. Jenny Vanessa Orozco Minchez

UNIVERSIDAD DE SAN CARLOS DE GUATEMALA
CENTRO UNIVERSITARIO DE SAN MARCOS
CARRERA MÉDICO Y CIRUJANO

TRIBUNAL EXAMINADOR

DIRECTOR	MsC. Juan Carlos López Navarro
COORDINADOR ACADÉMICO	PhD. Robert Enrique Orozco Sánchez
COORDINADORA DE LA CARRERA MÉDICO Y CIRUJANO	Dra. Jenny Vanessa Orozco Minchez
ASESOR	Dr. Basilio Estuardo Aguilar Ruíz
REVISORA	Licda. María Elisa Escobar Maldonado

DEDICATORIA

A DIOS	Él es quien me dio la vida y me ha dado un propósito y gracias a su constante amor, sabiduría y entendimiento, estoy caminando en el cumplimiento del mismo, Todo lo que soy y lo que seré es por él y para él.
A MIS PADRES	Porque han sido mi roca y mi soporte, han sacrificado tanto por mí y por mis sueños, y algún día espero poder devolverles de lo mucho que me han dado. Sus consejos y exigencias han formado en mi la persona que soy hoy.
A MIS HERMANOS	Porque siempre me han apoyado y han estado para mí en las buenas y en las malas, porque creen en mí incluso mucho más de lo que podría merecer, son y serán mi fuente de apoyo mas preciada.
A MI FAMILIA	Quienes han sido pilares importantes a lo largo de toda mi vida, mis abuelos y abuelas me han dado su bendición y han confiado en el propósito que Dios me ha dado.
A MI ASESOR Y REVISORA	A quienes siempre he admirado, no solo por la calidad de persona que son, sino porque desde que los conocí han aportado tanto conocimiento y me ha apoyado de forma incondicional en este proceso.
A MIS AMIGOS	Porque son dones de Dios, y han estado para mí apoyándome en las victorias y en los fracasos, son mi familia.
A MI CASA DE ESTUDIOS	Universidad de San Carlos de Guatemala, el Centro Universitario de San Marcos, y a mis catedráticos que han sembrado en mi la semilla del conocimiento e investigación y han formado en mí a una profesional.

INDICE GENERAL

Contenido **No. de Página**

1. TITULO xiii
2. RESUMEN xiv
3. ABSTRACT xv
4. INTRODUCCION 16
5. NOMBRE DEL PROBLEMA 18
6. ARBOL DE PROBLEMAS 19
7. OBJETIVOS 20
8. CUERPO DE LA MONOGRAFÍA 21

8.1 Capitulo 1 Anatomía del Sistema Cerebrovascular 21

8.1.1. Arterias carótidas internas 22

8.1.2 Arterias vertebrales 24

8.1.3 Circulo Arterial Del Cerebro 25

8.1.4 Circulación Anterior 26

8.1.5 Circulación Posterior 32

8.2 Capitulo II Aneurismas Cerebrales 34

8.2.1 Epidemiología 34

8.2.2 Etiología 35

8.2.3 Fisiopatología 35

8.2.4 Anatomía de los aneurismas cerebrales 37

8.2.5 Clasificación 39

8.2.6 Aneurismas de la Circulación Anterior 41

8.2.7 Aneurismas de la Circulación Posterior 46

8.2.8 Presentación Clínica 47

8.2.9 Diagnóstico por imágenes 48

8.3 CAPITULO III Manejo Inicial de los aneurismas cerebrales 53

8.3.1 Protección cerebral durante la cirugía 54

8.3.2 Técnicas complementarias utilizadas en la cirugía de aneurismas cerebrales 55

8.3.3 Angiografía intraoperatoria y posoperatoria 55

8.3.4 Tratamiento quirúrgico 56

8.3.4.2 Técnicas Endovasculares 59

8.3.4.3 Clipaje versus enrollado endovascular del aneurisma 62
8.4 CAPITULO IV Hemorragia subaracnoidea aneurismática 62
8.4.1 Incidencia 63
8.4.2 Factores de Riesgo 64
8.4.3 Etiología de la hemorragia subaracnoidea 64
8.4.4 Efectos de la hemorragia subaracnoidea aneurismática 65
8.4.5 Presentación clínica 65
8.4.6 Diagnóstico 67
8.4.7 Escalas de clasificación de la hemorragia subaracnoidea 69
8.4.8 Manejo inicial 70
8.4.9 Pronóstico 72
8.5 CAPITULO V Vasoespasmo Cerebral 73
8.5.1 Clasificación 73
8.5.2 Fisiopatología del Vasoespasmo 75
8.5.3 Presentación clínica 76
8.5.3.1 Evolución temporal del vasoespasmo cerebral 77
8.5.4 Diagnóstico 77
8.5.5 Tratamiento 79
8.6 CAPITULO VI Microneurocirugía de aneurismas cerebrales 81
8.6.3 Equipo 84
8.6.4 Abordajes 85
8.6.5 Técnicas quirúrgicas 89
8.7 CAPITULO VII Verde de Indocianina 91
8.7.1 Farmacocinética y farmacodinamia 92
8.7.2 Utilidad del Verde de Indocianina en la cirugía moderna 94
8.7.3 Uso del verde de indocianina en neurocirugía 98
9. CONCLUSIONES 102
10. RECOMENDACIONES 103
11. CRONOGRAMA DE ACTIVIDADES 104
12. REFERENCIAS BIBLIOGRÁFICAS 105
13. ANEXOS 111

INDICE DE FIGURAS

Contenido	No. de Página
Figura 1. Árbol de problemas de Monografía Médica: Aplicación transoperatoria de verde de indocianina en el clipaje de aneurismas cerebrales.	20
Figura 2. Origen de las arterias carótida interna y arteria basilar	22
Figura No. 3 Segmentos de la arteria carótida interna	23
Figura 4. Segmentos radiográficos de las arterias vertebrales.	25
Figura No. 5 Circulo arterial del cerebro y arterias de la cara inferior del encéfalo.	26
Figura No. 6 Esquema del Círculo arterial del cerebro.	26
Figura No. 7 Segmentos de la arteria cerebral anterior	30
Figura No. 8 Vistas laterales, medial y basal del cerebro con sectores codificados con colores que representan la distribución específica de ramas corticales de la arteria cerebral posterior.	35
Figura No. 9 Estrés hemodinámico que influye en la formación de aneurismas cerebrales.	37
Figura No. 10 Partes que configuran un aneurisma sacular.	39
Figura No. 11 Tipos de aneurismas según su histología.	41
Figura No. 12 Aneurismas cerebrales según su localización.	42
Figura No. 13 Sitios de aneurismas comunes en la porción supraclinoidea de la arteria carótida interna.	44
Figura No. 14 Aneurisma carotídeo-hipofisiario superior, vista medial de la arteria carótida interna derecha.	45
Figura No. 15 Aneurismas de la arteria comunicante anterior	47
Figura No. 16 Sitios de aneurismas en las arterias vertebrales y basilares.	48
Figura No. 17 Hemorragia subaracnoidea aneurismática, tomografía cerebral	51
Figura 18. Angiotomografía cerebral de 2 aneurismas en la arteria carótida interna derecha.	52
Figura No. 19 Arteriografía cerebral	54
Figura No. 20 Angiografia cerebral, incidencia oblicua anterior ipsilateral.	54
Figura 21. Colocación de clips temporales.	59
Figura 22. Clipaje microquirúrgico de un aneurisma en la arteria comunicante posterior izquierda.	61
Figura No. 23 Oclusión endovascular de un aneurisma de la arteria comunicante posterior con Coils desmontables de Guglielmi.	62
Figura No. 24. Hemorragia subaracnoidea aneurismática	65
Figura No. 25 Ilustración del signo de Kerning y Brudzinski	69
Figura No. 26 Tomografía cerebral axial computarizada de un paciente con hemorragia subaracnoidea	70

Figura No. 27 Angiografía por sustracción digital que muestra el vasoespasmo cerebral radiográfico. 81
Figura No. 28 Presentación del Verde de Indocianina 95
Figura No. 29 Colangiografía con verde de indocianina. 99
Figura No. 30 Colecistectomía laparoscópica con verde de indocianina 99
Figura No. 31 Ganglios centinela axilar en un paciente con sarcoma epiteloide de la pared torácica. 100
Figura No.32 Uso de verde de indocianina en la identificación del uréter durante la cirugía colorrectal. 101
Figura No. 33 Verde de Indocianina en Neurocirugía . 102
Figura No.34 Clipaje de aneurisma utilizando verde de indocianina 103

INDICE DE TABLAS

Contenido **No. de Página**

Tabla No. 1 Distribución de los aneurismas cerebrales según su localización 43
Tabla No. 2 Ventajas de la Angiotomografía cerebral 52
Tabla No.3 Diferencias entre la angiografía y angiotomografia cerebral 55
Tabla No. 4 Factores de Riesgo para Hemorragia Subaracnoidea 66
Tabla No. 5 Causas de hemorragia subaracnoidea espontánea 67
Tabla No. 6 Escala de Hunt y Hess para hemorragia subaracnoidea 72
Tabla No. 7. Sistema de calificación modificada, agrega lo siguiente 73
Tabla No. 8 Escala de la Federación Mundial de Neurocirujanos (WFNS) 73
Tabla No. 9 Escala de pronóstico de la HSA de la Federación Mundial de Neurocirujanos 76
Tabla No.10. Escala de Fisher Modificada (correlación entre la presencia de sangrado en la TC y el riesgo de vasoespasmo) 77
Tabla No. 11 Cambios patológicos en el vasoespasmo cerebral 79
Tabla No. 12 Correlación de Déficit neurológico isquémico tardío con el grado de Hunt y Hess. 80
Tabla No. 13 Interpretación de Doppler transcraneal para vasoespasmo cerebral 82

1. TITULO

APLICACIÓN TRANSOPERATORIA DE VERDE DE INDOCIANINA EN EL CLIPAJE DE ANEURISMAS CEREBRALES

2. RESUMEN

Los aneurismas cerebrales se definen como un ensanchamiento anormal de un segmento o porción de una arteria, secundario a una debilidad en la pared de dichos vasos sanguíneos. Frecuentemente se ubican en puntos de ramificación o división de las arterias mientras discurren por el espacio subaracnoideo en la base del encéfalo. La incidencia anual de 6 a 33 casos por cada 100,000 pacientes, con un riesgo de muerte secundario a ruptura aneurismática entre el 15 a 60%.

El 85% de los aneurismas están situados en la circulación anterior y el 15% restante se ubica en la circulación posterior, el tipo de aneurisma más frecuente es el sacular o en mora, localizándose en las bifurcaciones de los vasos sanguíneos distales o en las convexidades del circulo arterial de Willis. La presentación clásica de un aneurisma es la ruptura, provocando hemorragia subaracnoidea en el 80% de los pacientes con las consiguientes complicaciones.

La arteriografía o angiografía cerebral es el gold estándar para la detección de los aneurismas intracreaneanos, sin embargo, la angiotomografía cerebral también permite estudiar la arquitectura vascular cerebral y sus relaciones con estructuras venosas y óseas, siendo uno de los estudios más factibles en países en vías de desarrollo a expensas de la falta de recursos.

Dentro de las opciones de tratamiento destacan el clipaje microquirúrgico abordado por craneotomía, considerado como el estándar quirúrgico y técnica definitiva para asegurar la mayoría de los aneurismas rotos, la técnica se basa en la colocación de clips de titanio en la base del aneurisma, excluyéndolo totalmente de la circulación. La embolización con Coils de espiral desmontables, los cuales, son colocados mediante técnicas endovasculares, promueven la trombosis del saco aneurismático para prevenir el resangrado, excluyendo el aneurismas de la circulación sanguínea sin repercusión anatómica, funcional o hemodinámica.

El verde de indocianina es una molécula de tricarbocianiana estéril, soluble en agua, aprobado por la FDA en el año de 1959 para su uso en humanos, y empleado por primera vez en el campo de la neurocirugía en el año 2003, como un método para la evaluación intraoperatoria de la circulación cerebral, durante el clipaje de aneurismas es una alternativa fácil, rápida y segura para la valoración en tiempo real, del clipaje adecuado y verificando la permeabilidad de los vasos sanguineos adyacentes.

Palabras Clave: Aneurismas cerebrales, ruptura, hemorragia subaracnoidea, vasoespasmo cerebral, clipaje, enrollado endovascular, verde de indocianina, fluorescencia.

3. ABSTRACT

Cerebral aneurysms are defined as an abnormal widening of a segment or portion of an artery, secondary to a weakness in the wall of said blood vessels. They are frequently located at branching or dividing points of the arteries as they course through the subarachnoid space at the base of the brain. The annual incidence of 6 to 33 cases per 100,000 patients, with a risk of death secondary to aneurysmal rupture between 15 and 60%.

85% of aneurysms are located in the anterior circulation and the remaining 15% are located in the posterior circulation. The most common type of aneurysm is saccular or blackberry, located in the bifurcations of the distal blood vessels or in the convexities. of the arterial circle of Willis. The classic presentation of an aneurysm is rupture, causing subarachnoid hemorrhage in 80% of patients with consequent complications.

Arteriography or cerebral angiography is the gold standard for the detection of intracranial aneurysms, however, cerebral CT angiography also allows studying the cerebral vascular architecture and its relationships with venous and bone structures, being one of the most feasible studies in developing countries. development at the expense of lack of resources.

Among the treatment options, microsurgical clipping approached by craniotomy stands out, considered the surgical standard and definitive technique to secure the majority of ruptured aneurysms. The technique is based on the placement of titanium clips at the base of the aneurysm, totally excluding it. of circulation. Embolization with removable spiral coils, which are placed by endovascular techniques, promote thrombosis of the aneurysmal sac to prevent rebleeding, excluding aneurysms from blood circulation without anatomical, functional, or hemodynamic repercussions.

Indocyanine green is a sterile, water-soluble tricarbocyanian molecule, approved by the FDA in 1959 for use in humans, and first used in the field of neurosurgery in 2003, as a method for Intraoperative assessment of cerebral circulation during aneurysm clipping is an easy, fast, and safe alternative for real-time assessment of proper clipping and verifying the permeability of adjacent blood vessels.

Keywords: Cerebral aneurysms, rupture, subarachnoid hemorrhage, cerebral vasospasm, clipping, endovascular coiling, indocyanine green, fluorescence.

4. INTRODUCCION

Los aneurismas cerebrales se definen como dilataciones de las paredes de los vasos sanguíneos intracraneales, la mayoría de los aneurismas cerebrales son esporádicos, su formación es una interacción compleja entre la hemodinámica local de los vasos sanguíneos y la inflamación crónica, dichos factores afectan negativamente la biomecánica de la pared vascular.

Se presentan en el 5% de la población y se estima que el 50% al 60% de los aneurismas sangran, su ruptura resulta en hemorragia subaracnoidea severa, y el 45% de los pacientes con ruptura no llegan a un hospital a tiempo. Los aneurismas saculares constituyen el 90% de todos, los aneurismas fusiformes constituyen el 10% restante y son más frecuentes en el sistema vertebral.

La mayoría de los aneurismas cerebrales ocurren en bifurcaciones, después de los aneurismas de la arteria comunicante anterior, los cuales representan el 30% de todos los casos, los aneurismas de la arteria cerebral media y la arteria comunicante posterior representando el 20% y 25% respectivamente, son las causas más comunes de hemorragia subaracnoidea.

El tratamiento inicial está dictado por la presentación clínica del paciente y el estado del aneurisma, la presentación clínica puede ser con sangrado, efecto de masa o isquemia, generalmente tras la ruptura o el sangrado centinela los pacientes presentan cefalea intensa, convulsiones, déficit neurológico o clínica similar a un accidente cerebrovascular, se produce hemorragia subaracnoidea, aunque pueden existir otras formas de sangrado como interventricular, intracerebral o subdural.

El tratamiento médico de primera línea consiste en administrar antihipertensivos con una meta de PAS < 140mmHg para evitar la ruptura o el resangrado y realizar las medidas necesarias en caso de que el paciente esté inestable. Walter Dandy fue el primero en utilizar clips para tratar los aneurismas, está indicado para aneurismas saculares, fusiformes, con cuello ancho, entre otras indicaciones.

Para realizar el clipaje de aneurismas es necesario realizar una craneotomía y el abordaje más frecuente es el abordaje pterional o frontotemporal, aunque va a depender de la ubicación del aneurisma. Uno de los mayores riesgos al emplear esta forma de tratamiento es el provocar la ruptura del aneurisma durante el procedimiento, la oclusión total del vaso por el clip y el resangrado luego del procedimiento.

Otra opción de tratamiento es el enrollamiento del aneurisma a través de un abordaje endovascular, se basa en el uso de bobinas de platino desmontables que se insertan en la cúpula del aneurisma con un catéter introducido desde la arteria femoral

hasta la circulación cerebral con el objetivo de causar trombosis intraaneurismática, y uno de los riesgos más significativos también es el resangrado y discapacidad a largo plazo.

El verde de indocianina, es un compuesto con capacidades fluorescentes y se ha utilizado en el campo de la medicina desde hace varias décadas, en 1956 fue aprobado por la FDA para su uso, y en el año 2003 se usó por primera vez en una cirugía para manejo de un aneurisma cerebral.

En los últimos años se ha introducido la video angiografía intraoperatoria con verde de indocianina integrada al microscopio y se ha utilizado para establecer la permeabilidad de los vasos arteriales y venosos y definir la exclusión correcta del saco aneurismático, lo que ha permitido realizar cambios quirúrgicos en tiempo real y obtener resultados favorables en cuanto a la valoración de la permeabilidad de los vasos sanguíneos adyacentes y para la prevención de resangrado luego del clipaje del aneurisma.

5. NOMBRE DEL PROBLEMA

Aneurismas cerebrales

6. ARBOL DE PROBLEMAS

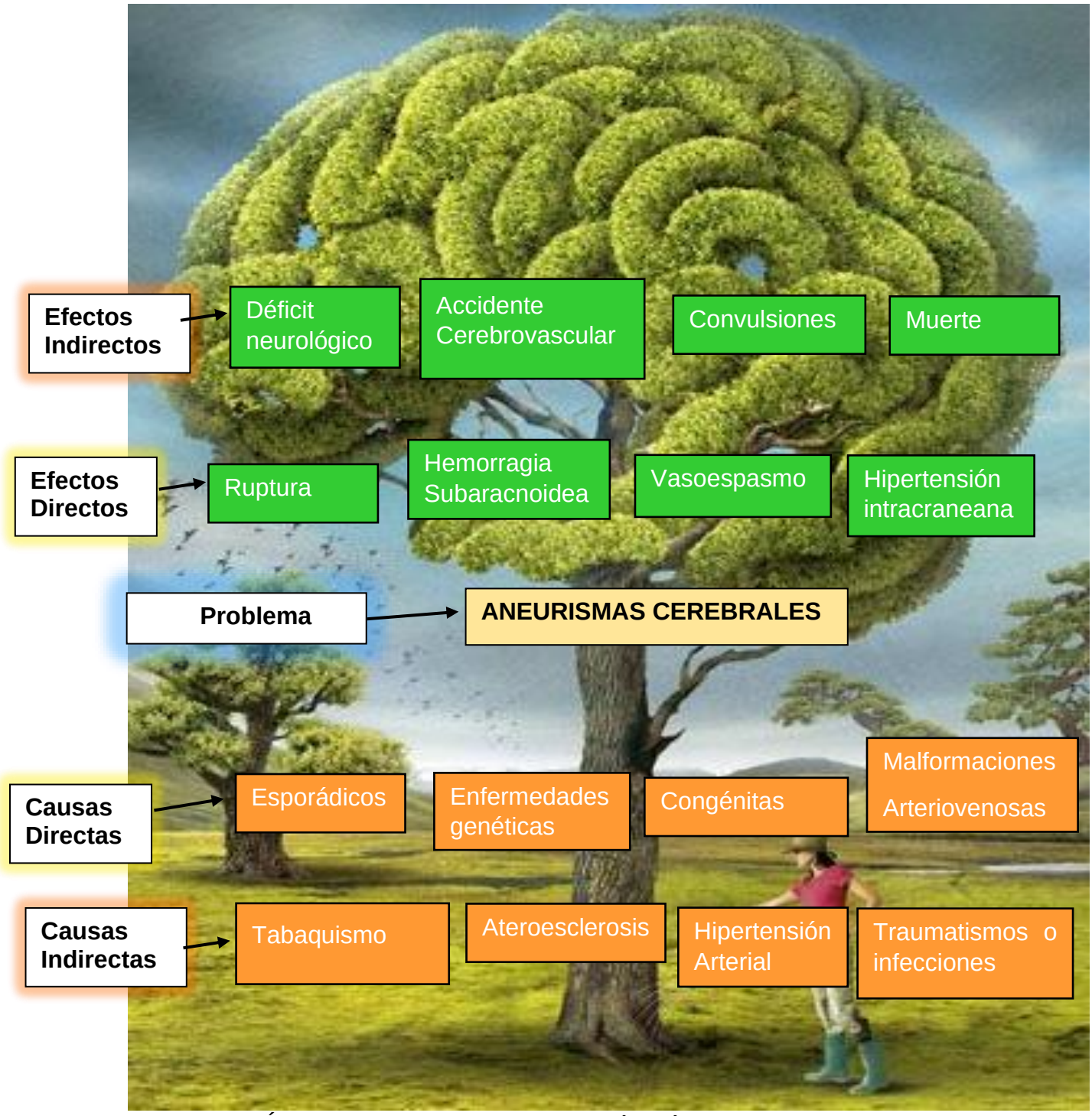

Figura 1. Árbol de problemas de Monografía Médica.
Fuente: Elaborado por el autor, 2023.

7. OBJETIVOS

7.1. OBJETIVO GENERAL

7.1.1 Describir la aplicación transoperatoria de verde de indocianina como una herramienta para la evaluación de la correcta oclusión de la lesión aneurismática y la permeabilidad de los vasos sanguíneos adyacentes, durante el clipaje de aneurismas cerebrales.

7.2. OBJETIVOS ESPECÍFICOS

7.2.1 Conocer la anatomía del sistema cerebrovascular y de los aneurismas cerebrales, epidemiología, causas, evolución clínica y complicaciones.

7.2.2 Definir las técnicas quirúrgicas empleadas para el tratamiento de los aneurismas cerebrales.

7.2.3 Establecer la utilidad del uso transoperatorio de medios de fluorescencia como el verde de indocianina, para la evaluación de la correcta oclusión de la lesión aneurismática y el mantenimiento del flujo sanguíneo en los vasos adyacentes, durante el clipaje de aneurismas cerebrales.

8. CUERPO DE LA MONOGRAFÍA

8.1 Capitulo 1 Anatomía del Sistema Cerebrovascular

El cerebro, aunque sólo constituye el 2.5 % del peso del cuerpo, recibe la sexta parte del gasto cardiaco y la quinta parte del oxígeno que consume el organismo en reposo. El aporte sanguíneo que recibe el cerebro proviene de las arterias carótidas internas y las arterias vertebrales, cuyas ramas terminales se sitúan en el espacio subaracnoideo [1].

La médula oblongada recibe irrigación de las arterias vertebrales, sus ramas, las arterias espinales anteriores y arterias espinales posteriores, de las cuales naces varias ramas, como las arterias medias anteriores que irrigan la sustancia gris del suelo ventricular, y las arterias medias posteriores que irrigan la porción subventricular de la médula oblongada, las arterias radiculares siguen el trayecto de las raíces nerviosas y las accesorias penetran en cualquier punto de la médula oblongada.

Las arterias que irrigan el puente se denominan arterias pontinas, las cuales provienen de la arteria basilar o las coleterales de ésta, la arteria cerebelosa anterioinferior y la arteria cerebelosa superior. Las ramas de estas arterias se denominan arterias medias, radiculares y accesorias, las cuales irrigan el piso del cuatro ventrículo, siguen en trayecto de las raíces nerviosas en el interior del puente, e irrigan la periferia del puente, respectivamente [2].

Al cerebelo lo irrigan tres pares de arterias, las cerebelosas inferiores posteriores, cerebelosas inferiores anteriores y cerebelosas superiores, dichas arterias son ramas de las arterias vertebrales y basilar, respectivamente. Las arterias cerebelosas se anastomosan entre sí en la superficie del cerebelo, y numerosas arteriolas penetran la superficie cerebelosa de forma perpendicular para irrigar la profundidad del cerebelo.

Los pedúnculos cerebrales, están irrigados por las arterias que llevan el mismo nombre, las cuales son ramas del extremo anterior de la arteria basilar y las arterias cerebrales posteriores. Las arterias radiculares siguen el trayecto del nervio oculomotor y de nervio troclear, en la mayoría de las personas existen arterias accesorias que nacen de las arterias cerebrales posteriores e irrigan el pedúnculo cerebral.

El prosencéfalo esta irrigado especialmente por las arterias del circulo arterial del cerebro y sus ramas, las arterias corticales son ramificaciones terminales de las arterias cerebral anterior, cerebral media y cerebral posterior y penetran en las circunvoluciones cerebrales tanto en la superficie como en la profundidad de las fisuras y surcos, penetran perpendicularmente a la superficie cortical, y de clasifican como arterias cortas y largas, irrigando la sustancia gris y sustancia blanca central, respectivamente [1].

8.1.1. Arterias carótidas internas

Éstas se originan en el cuello a partir de las arterias carótidas comúnes, la porción cerebral de cada arteria asciende verticalmente por el cuello y luego se ramifican en la base del cráneo. Penetran en la cavidad craneal por medio del conducto carotídeo en la porción petrosa del hueso temporal [1,2] , como se muestra en la figura 2.

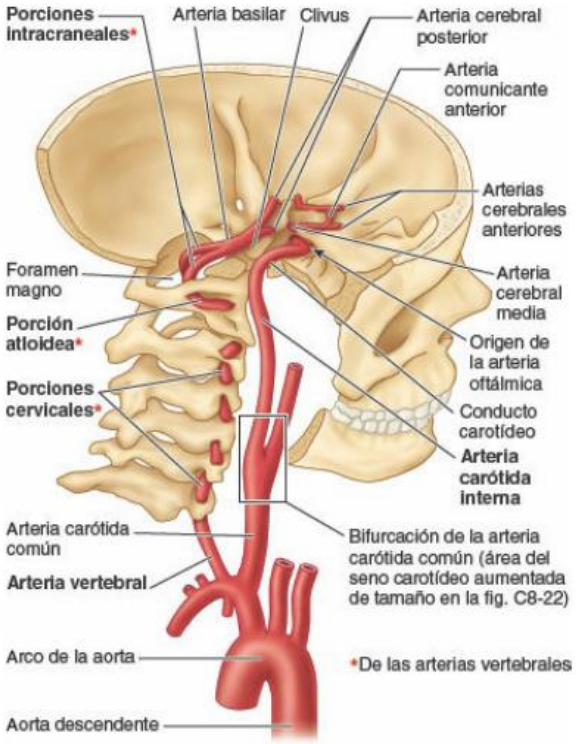

Figura 2. Origen de las arterias carótida interna y arteria basilar
Fuente: Moore LM. 2017.

Esta arteria asciende oblicua medialmente y atrás en la región esternocleidomastoidea superior, aproximándose a la faringe, pasa por atrás del diagrama estíleo y recorre el espacio retroestíleo para alcanzar la cara inferior de la porción petrosa del hueso temporal. Penetra luego en el conducto carotídeo lo cual la conduce en un trayecto sinuoso, a la extremidad interna de la porción petrosa del hueso temporal [2,1] .

Dichas arterias discurren anteriormente a través del seno cavernoso en compañía de los nervios abducens (VI par), nervio oculomotor (III par), nervio troclear (IV par), los cuales cursan en el surco carotídeo en el cuerpo del hueso esfenoides[1].

La arteria carótida interna se divide en 4 partes o segmentos[2]: Figura 3

- C1 o cervical: se extiende desde su unión con la arteria carótida común hasta el orificio externo del canal catotídeo.

- C2 o petrosa: cursa dentro del canal carotídeo y termina donde la arteria ingresa al seno cavernoso.
- C3 o cavernosa: se dirige dentro del seno cavernoso y termina cuando la arteria atraviesa la duramadre que forma el techo del seno cavernoso.
- C4 o supraclinoidea: comienza donde la arteria ingresa al espacio subaracnoideo, entra en la cavidad craneal pasando a lo largo del lado medial del proceso clinoideo anterior y debajo del nervio óptico y termina bifurcándose para dar origen a la arteria cerebral anterior y arteria cerebral media.

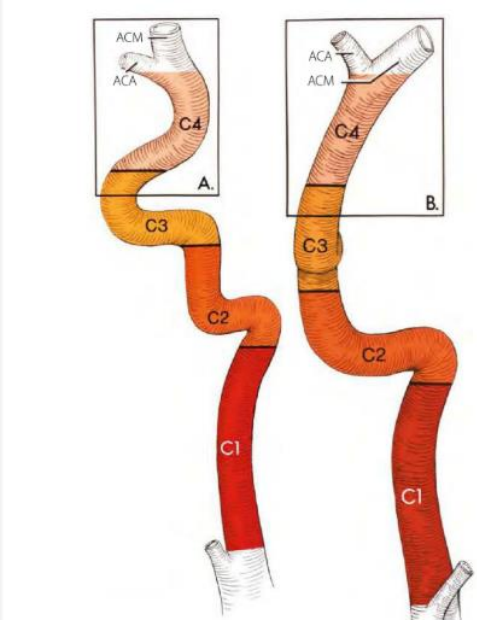

Figura No. 3 Segmentos de la arteria carótida interna
C1: segmento cervical, C2: petroso, C3: cavernoso, C4: supraclinoidea.
Fuente: Rhoton AL. 2021.

Si se observan desde una vista lateral, las porciones C3 y C4 presentan varias curvas que adoptan una forma de S, y juntas reciben la denominación “Sifón carotídeo”, la mitad de la S, formada de foroma predominante por la porción intracavernosa, es convexa por delante y la mitad superior constituida por la porción supraclinoidea es convexa por detrás [2].

Las ramas terminarles de las arterias carótidas internas son las arterias cerebreales anterior y media, a lo que se le conoce clásicamente como *circulación anterior del encéfalo,* las arterias cerebrales anteriores se conectan entre si mediante la arteria comunicante anterior, y en la región posterior se unen a las arterias cerebrales posteriores mediante las arterias comunicantes posteriores, con lo que se completa el circulo arterial del cerebro, en la fosa interpeduncular [1].

8.1.2 Arterias vertebrales

Estas arterias comienzan en la raíz del cuello, como las primeras ramas de la primera porción de las arterias subclavias, generalmente las dos arterias vertebrales no coinciden en tamaños, ya que la arteria vertebral izquierda es de mayor calibre que la arteria vertebral derecha, cada arteria vertebral penetra en el cráneo por el foramen magno rodeando el tronco del encéfalo, a los lados de la médula oblongada convergen hacia arriba para reunirse anterior al puente y formar la arteria basilar [1].

Las arterias vertebrales están divididas en 4 segmentos [1,2], como se evidencia en la figura 4:

- Segmento V1 Preforaminal**:** que va desde su origen a nivel de C6.
- Segmento V2 Foraminal: desde el foramen tranverso de C6 hasta C2.
- Segmento V3 Atloideo**:** a partir de C2 hasta penetrar la duramadre.
- Segmento V4 Intradural: desde la duramadre hasta su confluencia para formar la arteria basilar.

Las porciones cervicales de las arterias vertebrales ascienden por medio de los forámenes transversos de las seis primeras vertebras cervicales, los segmentos atloideos perforan la duramadre y la aracnoides y atraviesan el foramen magno, y los segmentos intradurales se unen en el borde caudal del puente para formar la arteria basilar [1].

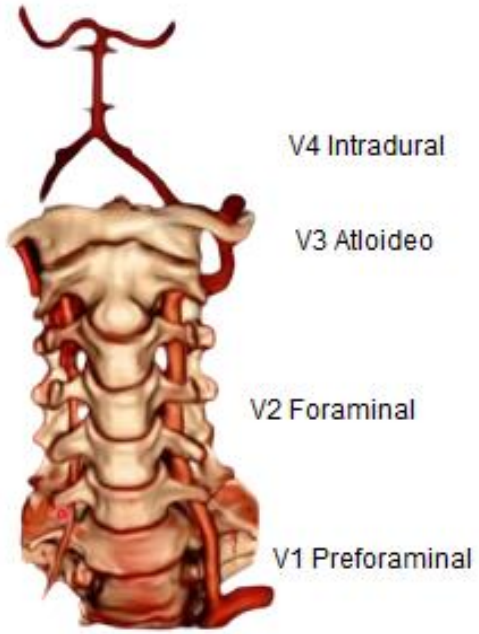

Figura 4. Segmentos radiográficos de las arterias vertebrales.
Fuente: Gaillard F. 2020

La arteria basilar es llamada así por su estrecha relación con la base del cráneo, ésta asciende por el clivus, la superficie inclinada desde el dorso de la silla hasta el foramen magno y finaliza al dividirse en las dos arterias cerebrales posteriores [2].

8.1.3 Circulo Arterial Del Cerebro

También denominado círculo de Willis, es un círculo vascular, de hecho, de forma pentagonal, el cual está situado en la superficie ventral del encéfalo, es una importante anastomosis en la base del encéfalo entre las 4 arterias que irrigan el cerebro; 2 arterias carótidas internas y 2 arterias vertebrales[2]. Las ramas terminales de dichas arterias, así como las anastomosis que las unen entre sí, describen en la base del cráneo y en torno a la silla turca una figura poligonal conocida como el circulo arterial del cerebro [2,3].

Los lados del círculo arterial están constituidos por las arterias cerebrales anteriores, las arterias comunicantes posteriores y las arterias cerebrales posteriores, su ángulo anterior, truncado, corresponde a la arteria comunicante anterior [3]. Figura 5 y 6

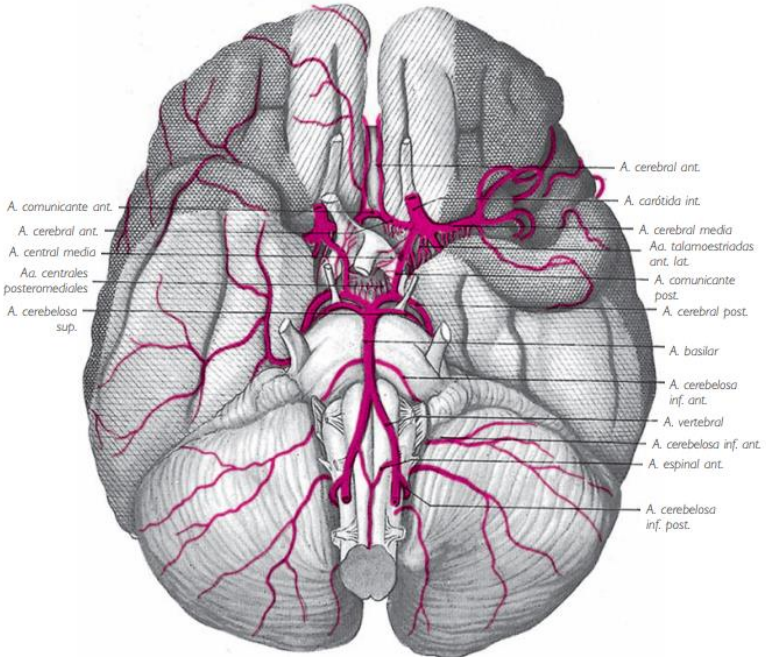

Figura No. 5 Circulo arterial del cerebro y arterias de la cara inferior del encéfalo.
El territorio de la arteria cerebral anterior está representado con trazos oblicuos, el de la arteria cerebral posterior en cuadriculado claro y el de la arteria cerebral media en cuadriculado oscuro.
Fuente: Rouviére H. 2005.

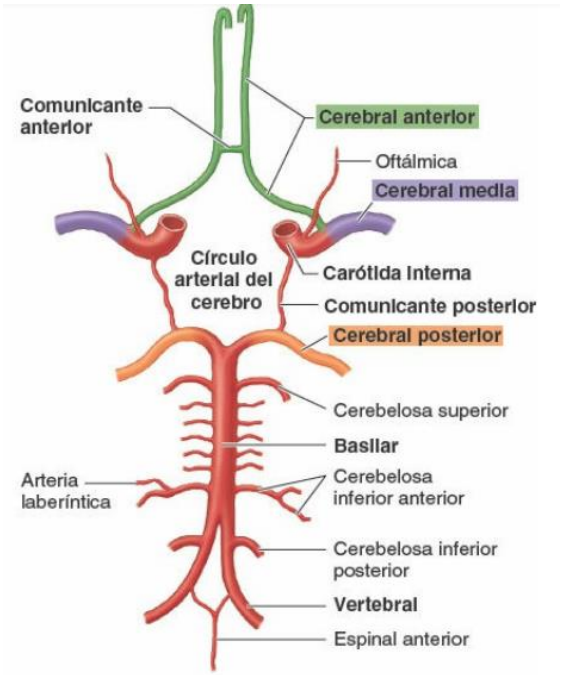

Figura No. 6 Esquema del Círculo arterial del cerebro.
Fuente: Moore LM. 2017.

8.1.4 Circulación Anterior

La arteria cerebral media es la más voluminosa y compleja de las arterias cerebrales, se origina como una de las ramas terminales de la arteria carótida interna, tiene un diámetro en su origen de 2,4 a 4.6 mm con un promedio de 3.9 mm, más o menos el doble del diámetro de la arteria cerebral anterior. Su origen se ubica en el extremo medial de la fisura Silviana, lateral al quiasma óptico, debajo de la sustancia perforada anterior y posterior a la división del tracto olfatorio en las estrías olfatoria medial y lateral [1,2].

Cursa en dirección lateral debajo de la sustancia perforada anterior y de forma paralela mas o menos 1 cm atrás al borde esfenoidal, cuando transcurre por debajo de la sustancia perforada anterior, da origen a una serie de ramas perforantes denominadas: *arterias lenticuloestriadas.* Dentro de la fisura silviana se divide, y gira en dirección posterosuperior a nivel de una curva, el genu, para alcanzar la superficie de la ínsula. Las ramas pasan alrededor de los opérculos de los lóbulos frontal, temporal y parietal, para alcanzar la superficie cortical por lo que irrigan la mayor parte de la superficie lateral y un tanto de la superficie basal del hemisferio cerebral[2].

8.1.4.1 Segmentos de la arteria cerebral media

- M1 o esfenoidal: Comienza en el origen de la arteria cerebral media y se extiende en dirección lateral dentro de las profundidades de la fisura silviana, cursa lateralmente, casi paralelo y a 1cm posterior al borde esfenoidal en el compartimento esfenoidal de la fisura silviana, este segmento termina en el

genu, ubicado en el cruce de los compartimentos esfenoidal y operculoinsular de la fisura silviana[2]. Figura 7.

- M2 o insular: incluye los troncos que se encuentran en la ínsula y la irriga, comienza en el genu y terminan en el surco circular de la ínsula.

- M3 u opercular: comienza en el surco circular de la ínsula y termina en la superficie de la fisura silviana, las ramas que forman el segmento M3 se adhieren de manera estrecha a la superficie de los opérculos frontoparietal y temporal y la recorren por encima para alcanzar la región superficial de la fisura silviana[2].

- M4 o Cortical: configurada por las ramas que van hacia la convexidad lateral, comienzan en la superficie de la fisura silviana y se extienden sobre la superficie cortical del hemisferio cerebral[2].

8.1.4.2 Ramas perforantes de la arteria cerebral media

Estas arterias se introducen en la sustancia perforada anterior denominándose así *arterias lenticuloestriadas*, son alrededor de 10 arterias por hemisferio, estas ramas emergen del área de prebifurcación del segmento M1 en todos los casos y de la parte de la posbifurcación del segmento M1 en la mitad de los hemisferios, se sabe que alrededor del 80% salen del sector de prebifurcación del segmento M1 [2,1].

Las ramas de la arteria cerebral media varían ampliamente, pero 10 ramas son las más comunes, siendo éstas las siguientes[1] .

- Arterias lenticuloestriadas medial y lateral
- Arteria temporal anterior
- Arteria temporal posterior
- Arteria orbitofrontal lateral
- Arteria frontal ascendente
- Arteria precentral o prerolándica
- Arteria central o rolándica
- Arteria parietal anterior
- Arteria parietal posterior
- Arteria angular

Las arterias lenticuloestriadas se dividen en los grupos medial, intermedio y lateral, cada grupo tiene un origen único, composición, morfología y distribución característica en la sustancia perforada anterior. De los tres, el grupo medial es el menos constante y está presente solo en la mitad de los hemisferios[2]. La característica más distintiva del grupo intermedio es que posee al menos una arteria principal, la cual proporciona una distribución compleja de ramificaciones que pueden llegar a ser 30 y emergen exclusivamente del segmento M1. [1,2]

Las arterias lenticuloestriadas laterales y su relación con la bifurcación en el segmento M1 es importante, ya que la bifurcación es la ubicación de la mayoría de los aneurismas que surgen en la arteria cerebral media, casi el 30% de las arterias laterales lenticuloestriadas laterales se originan en los troncos pre o posbifurcación a 2 mm o menos de la bifurcación en el segmento M1, el 70% se encuentra a 5 mm o menos de dicha bifurcación [4,1,3]

8.1.4.3 Arterias corticales

El área cortical irrigada por la arteria cerebral media se divide en 12 áreas[2]:

- Área orbitofrontal
- Área prefrontal
- Área precentral
- Área central
- Área parietal anterior
- Área parietal posterior
- Área angular
- Área temporooccipital
- Área temporal posterior
- Área temporal media
- Área temporal anterior
- Área temporopolar

8.1.4.4 Patrón de ramificación

El principal tronco de la ACM se divide en una de tres formas[2]:

- Bifurcación en los troncos anterior y superior
- Trifurcación en los troncos superior, medio e inferior
- O división en múltiples troncos, 4 o más.

Estas arterias emergen del tallo e irrigan las áreas corticales individuales, por lo general una o con menor frecuencia dos arterias corticales pasan a cada una de las 12 áreas corticales, las más pequeñas surgen en el extremo anterior de la fisura silviana y las más grandes emergen en los límites posteriores de la fisura. Las arterias más pequeñas irrigan las áreas orbitofrontal y temporopolar y las más grandes irrigan el área temporooccipital, angular [2]. Anexo 1

La arteria cerebral anterior es la más pequeña de las dos ramas terminales de la arteria carótida interna, emerge en el extremo medial de la fisura silviana, lateral al quiasma óptico y debajo de la sustancia perforada anterior, recorre anteromedial sobre el nervio o quiasma óptico y por debajo de la estría olfatoria medial para entrar en la cisura interhemisférica[2,4]. Irriga la superficie medial del hemisferio cerebral excepto los lóbulos occipitales mediales[1].

Muy cerca de la entrada en la cisura, ambas arterias cerebrales anteriores se unen por medio de la arteria comunicante anterior (AcomA), y asciende en frente de la lámina

terminal para pasar dentro de la cisura longitudinal entre los hemisferios cerebrales. Sobre la lámina terminal, las arterias forman una curva suave alrededor del genu del cuerpo calloso y luego pasan hacia atrás sobre el cuerpo calloso en la cisterna pericallosa, continua alrededor del esplenio del cuerpo calloso como un vaso fino, por lo general tortuoso y termina en el plexo coroideo en el techo del tercer ventrículo [2,4].

8.1.4.5 Segmentos de la Arteria cerebral anterior (ACA):

De forma general, se puede dividir en segmentos precomunicantes y poscomunicantes, según su ubicación proximal o distal a la arteria comunicnate anterior. Se divide en 5 segmentos: Figura 7

- A1 o segmento de precomunicación: inicia desde la bifurcación de la arteria carótida interna a la arteria comunicante anterior, cursa sobre el quiasma o nervios ópticos. Los segmentos A1 cortos se ubican con firmeza sobre el quiasma, los segmentos más largos viajan en dirección anterior por encima de los nervios ópticos. Tiene una longitua entre 7,2 a 18 mm (promedio de 12,7mm)

- A2 o segmento infracalloso**:** Inicia desde la AcomA, pasa por delante de la lámina terminal y finaliza en la unión del rostrum y el genu del cuerpo calloso.

- A3 o segmento precalloso: se extiende alrededor del genu del cuerpo calloso y temrina donde la arteria gira de forma brusca atrás sobre el genu.

- A4 supracalloso y A5 poscalloso: se ubican sobre el cuerpo calloso y están separados en una porción anterior (A4) y posterior (A5) por un punto bisecado en la vista laterl cerca de la sutura coronal por detrás.

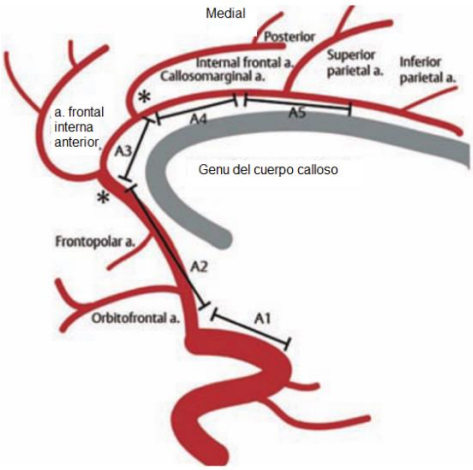

Figura No. 7 Segmentos de la arteria cerebral anterior
Los sitios más frecuentes para los aneurismas traumáticos se indican con un asterisco (*).
Fuente: Agarwal N. 2015.

El segmento A1 es el lugar más frecuente del polígono de Willis para la hipoplasia, lo cual tiene una alta asociación con los aneurismas, y se encuentra en el 85% de los aneurismas de la arteria comunicante anterior y es la única variante anatómica que se correlaciona con la ubicación del aneurisma [3,4].

La arteria comunicante anterior, no se define de forma adecuada, ya que es la parte del polígono de Willis que es más difícil de definir en la angiografía cerebral, ya que por lo general este estudio no se orienta en un plano estrictamente transversal, es necesaria una angiografía en posición oblicua para definir la arteria comunicante anterior (AcomA), ésta por lo general tiene una apariencia redonda, y hasta en el 30% de pacientes pueden existir arterias comunicantes anteriores duplicadas [2].

- Arteria recurrente

La arteria recurrente de la arteria cerebral anterior (ACA), fue descrita por primera vez en el año de 1874 por Heubner, tiene una peculiaridad que la hace única, ya que se dobla hacia atrás sobre la ACA que la originó, pasando por encima de la bifurcación carotídea y la arteria cerebral media al área media de la fisura silviana antes de ingresar a la sustancia perforada anterior. Su recorrido es largo y a veces se enrolla hacia adelante en la circunvolución recta del lóbulo frontal.[2,6]

La rama recurrente es la arteria más grande que emerge en el segmento A1 o en los 0.5mm proximales del segmento A2 en la mayoría de los hemisferios. El diámetro de la arteria recurrente suele ser menos de la mitad que el diámetro del segmento A1, aunque en ocasiones puede ser tan grande o exceder el diámetro del A1 si el mismo es hipoplásico.

- Arteria pericallosa

Es la porción de la arteria cerebral anterior distal a la arteria comunicante anterior cerca del cuerpo calloso, algunos autores le dan ese nombre a la arteria que se forma por la bifurcación cerca del genu del cuerpo calloso que es el origen de las arterias pericallosa y callosomarginal [6].

- Arteria callosomarginal

Es la rama más voluminosa de al arteria pericallosa, esta arteria transcurre dentro o cerca del surco cingulado y es el origen de 2 o más ramas corticales principales, está presente en el 80% de los hemisferios, su origen más frecuente es el A3, aunque también puede emerger del segmento A2 o del segmento A4, sus ramas ascienden en la superficie medial del hemosferio y continua hacia la convexidad lateral por +/- 2cms [2].

- Ramas distales de la ACA

La porción distal de la arteria cerebral anterior da origen a 2 tipos de ramas:

1. ramas perforantes basales a las estructuras basales; quiasma óptico, área supraquiasmática, lámina terminal e hipotálamo anterior.

2. Ramas cerebrales divididas en ramas hacia la corteza, denominadas corticales y ramas subcorticales hacia la sustancia blanca y gris profunda y el cuerpo calloso[2.]

- Ramas perforantes basales

El segmento A2 da origen a 4 a 5 ramas perforantes basales, las cuales irrigan el hipotálamo anterior, el septum pellucidum, porción medial de la comisura anterior, pilares del fórnix y parte anteroinferior del cuerpo estriado [1,2].

- Ramas corticales

Son aquellas que irrigan la corteza y la sustancia blanca la cual está adyacente de la superficie medial desde el polo frontal hasta el lóbulo parietal, y es ahí donde se entremezclan con las ramas de la arteria cerebral posterior. En casi 2/3 de los cerebros, la arterica cerebral anterior distal en un lado envía ramas al hemisferio contralateral en casi dos tercios de los cerebros [2,4]

Generalmente son 8 ramas corticales, las cuales son:

- arteria orbitofrontal
- arteria frontopolar
- frontal interna
    - Anterior
    - Media
    - posterior
- paracentral
- parietal
    - Superior
    - Inferior

La rama cortical más pequeña es la arteria orbitofrontal y la más grande es la arteria frontal interna posterior [2].

- Arterias perforantes anteriores

Éstas arterias ingresan al cerebro a través de la sustancia perforada anterior, su interrelación entre las arterias perforantes anteriores de las diferentes fuentes y los tractos y núcleos vitales los cuales irrigan en la parte central del cerebro hacen que tengan atención especial, ya que estas arterias se relacionan de forma íntima con los aneurismas de la carótida interna y las arterias cerebrales media y anterior, así como también con los tumores que aparecen en la profundidad debajo del cerebro [2].

La sustancia perforada anterior es un área romboide, la cual se encuentra en lo profundo de la cisura de Silvio, limitada adelante por las estrías olfativas lateral y media, atrás por el tracto óptico y el lóbulo temporal, en el lado lateral por el limen insular y en la porción medial se extiende sobre el quiasma óptico hasta la cisura interhemisférica[2]. Las arterias que pasan por debajo y envían ramas hacia la sustancia perforada anterior son:

la arteria carótida interna, arteria cerebral media, arteria cerebral anterior y la arteria coroidea anterior[1].

8.1.5 Circulación Posterior

La parte posterior del polígono de Willis está formada por la arteria cerebral posterior y la arteria comunicante posterior, juntas proporcionan el flujo para arteria cerebral posterior distal, normalmente las arterias cerebrales posteriores proximales tienen un diámetro mayor que sus arterias comunicantes y no son hipoplásicas. Un segmento arterial hipoplásico se define como uno que tiene un diámetro de 1mm o menos, la ausencia de la arteria comunicante posterior o de un segmento P1 es infrecuente[1,2].

Estas arterias envían una serie de arterias perforantes hacia el diencéfalo y el mesencéfalo, las cuales en presencia de tumores supraselares o los aneurismas del polígono posterior se pueden estirar. El riesgo de oclusión de estos vasos perforantes vitales en el transcurso de la cirugía para un tumor o aneurisma incluye la pérdida visual, alteraciones somatoestésicas, debilidad motora, déficit de memoria, diplopía, movimientos anormales, trastornos endocrinos, y alteraciones en la conciencia[2].

La arteria cerebral posterior surge de la bifurcación de la arteria basilar en la cisterna interpeduncular, y termina en la superficie medial del lóbulo occipital[1], irriga la sección posterior de los hemisferios cerebrales, así como también envía ramas de carácter importante al tálamo, mesencéfalo y a estructuras profundas como el plexo coroideo y las paredes de los ventrículos lateral y el tercer ventrículo[2,3].

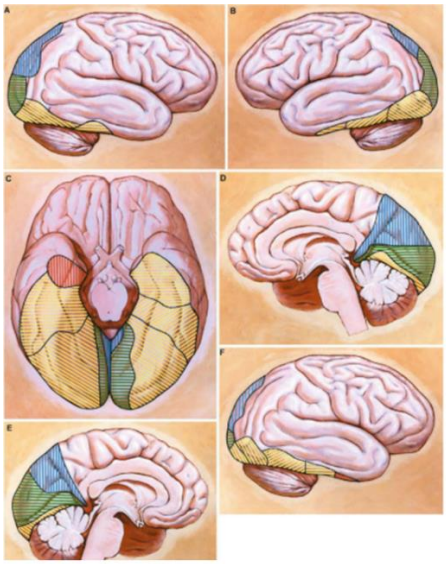

Figura No. 8 Vistas laterales, medial y basal del cerebro con sectores codificados con colores que representan la distribución específica de ramas corticales de la arteria cerebral posterior.
A-E. Rojo arteria hipocampal, amarillo arterias temporales, verdes arterias calcarinas, azul arteria parietooccipital.
Fuente: Rhoton AL. 2021.

8.1.5.1 Segmentos de la arteria cerebral posterior

- P1 o Segmento de precomunicación: inicia desde la bifurcación de la arteria basilar hasta el cruce de la arteria comunicante posterior, de este segmento nacen múltiples ramas perforantes hacia el tálamo, el hipotálamo, el subtálamo y el segmento anterolateral del mesencéfalo[1]. La longitud promedio del P1 está entre 3 a 14mm, el tercer par craneal (oculomotor) transita por debajo y un poco lateral a la arteria comunicante posterior [2,3].

Las ramas que generalmente son constantes que se originan del segmento P1 son:

- Arteria talamoperforante
- Arteria coroidea posteromedial
- Rama a la placa cuadrigeminal
- Ramas al pedúnculo cerebral y el tegmento mesencefálico

- P2 o segmento ambiens o de poscomunicación: desde el origen de la arteria comunicante posterior hasta el origen de las arterias temporales inferiores, atraviesa la cisterna ambiens y el hipocampo, las arterias perforantes, peduncular y arterias coroideas posteriores mediales surgen de este segmento[1], se encuentra dentro de la cisternas crural y ambiens, terminando al lado del borde posterior del mesencéfalo [2].

Este segmento se divide en 2 partes, anterior y posterior, denominándose P2A a la parte anterior, segmento crural o peduncular ya que se extiende alrededor del pedúnculo cerebral en la cisterna crural. La sección posterior se denomina P2P o segmento ambiens o mesencefálico ya que cursa al lado del mesencéfalo en la cisterna ambiens. Dichos segmentos miden 25mm de largo [2].

- P3 o segmento cuadrigéminal: inicia desde el origen de las ramas temporales inferiores hasta el origen de las ramas terminales, desde el borde posterior del mesencéfalo hasta el límite anterior de la fisura calcarina, las ramas de este segmento irrigan el lóbulo temporal posteroinferior, el lóbulo occipital y el segmento posterior del cuerpo calloso [1,3]. La longitud promedio del segmento es de 2cm, y ambos segmentos de cada lado se acercan entre sí por detrás de los colículos.

- P4: segmento posterior al origen de las arterias parietoocipitales y calcarina, incluye las ramas corticales de la arteria cerebral posterior[1], incluye las ramas que están distribuidas a la superficie cortical.

8.1.5.2 Ramas de la arteria cerebral posterior

La arteria cerebral posterior da origen a tres tipos de ramas:

1. Ramas perforantes o centrales: incluyen las arterias perforantes directa y circunfleja, talamoperforante, perforante peduncular y talamogeniculada.

2. Ramas ventriculares al plexo coroideo y a las paredes de los ventrículos laterales y el tercer ventrículo y las estructuras adyacente: arteria coroidea posterolateral y posteromedial.
3. Ramas cerebrales a la corteza cerebral y el esplenio del cuerpo calloso, incluyen el grupo temporal inferior de ramas, las cuales de dividen en las ramas del hipocampo y las temporales anterior, media, posterior y común, ramas parietooccipital, calcarina y esplenial [2,4]. Figura 8.

8.2 Capitulo II Aneurismas Cerebrales

Los aneurismas cerebrales se definen como la presencia de un ensanchamiento anormal de un segmento o porción de una arteria, lo cual se ha relacionado con la presencia de una debilidad en la pared de dichos vasos sanguíneos.[1,3] Con mayor frecuencia se ubican en los puntos de división de las arterias mientras surcan el espacio subaracnoideo en la base del encéfalo [32].

Son dilataciones de las paredes de los vasos sanguíneos intracraneales, la mayoría de los aneurismas cerebrales son esporádicos, su formación es una interacción compleja entre la hemodinámica local de los vasos sanguíneos y la inflamación crónica, dichos factores afectan negativamente la biomecánica de la pared vascular, se han relacionada factores ambientales los cuales pueden predisponer a que la pared vascular sufra cambios inflamatorios, estos factores son hipertensión, tabaquismo, consumo de drogas, especialmente cocaína y en las mujeres el estado posmenopáusico[18].

8.2.1 Epidemiología

La incidencia anual es de alrededor de 6 a 33 casos por cada 100,000 pacientes, es mucho más frecuente su presencia en mujeres de 40 -59 años de edad en comparación con los hombres, ya que en ellos se presenta entre los 25 a 49 años [3,4]. El riesgo de muerte secundaria a la ruptura de un aneurisma oscila 15 a 60% y en ausencia de tratamiento el riesgo de resangrado es del 4% en las primeras 24 horas y de 1.5% por día durante los siguientes 13 días [4].

El riesgo de ruptura de un aneurisma es de 1-2% por año y la presentación más grave es la hemorragia subaracnoidea, el 50% de los aneurismas sangran, y la mortalidad a 20 años de los aneurismas no rotos es del 80%. En 2%de los pacientes con antecedente de hemorragia subaracnoidea se desarrolla un nuevo aneurisma [4,5].

Aproximadamente el 45% de los pacientes con ruptura de aneurisma nunca llegan al hospital a tiempo para recibir tratamiento, un tercio de los supervivientes que llegan al hospital desarrollarán discapacidades de por vida de moderadas a graves, el sexo femenino se asocia con mayor riesgo de hemorragia subaracnoidea y una mayor mortalidad [1].

8.2.2 Etiología

El 95% de los aneurismas cerebrales son adquiridos de forma esporádica, el 5% son congénitos o se debe a enfermedades genéticas [1], entre los factores más significativos asociados a la formación de los aneurismas se han señalado factores ambientales tales como el tabaquismo, el uso de drogas como la cocaína y el consumo excesivo de alcohol. Así como también enfermedades como la hipertensión arterial sistémica primaria y secundaria, la ateroesclerosis, el sobrepeso influyen también en el desarrollo de aneurismas [5,6].

Enfermedades genéticas como la poliquistosis renal, el síndrome de Marfan, el síndrome de Ehlers-Danlos tipo IV y enfermedades del colágeno tipo III, son predisponentes importantes del desarrollo de aneurismas cerebrales. Dentro de las causas primarias se encuentran las enfermedades hereditarias, congénitas, inflamatorias e infecciosas, y cuando la etiología no puede ser explicada se denominan de causa ideopática[7].

8.2.3 Fisiopatología

La formación de aneurismas es una interacción compleja entre la hemodinámica local y la inflamación crónica, lo cual afecta negativamente a la biomecánica en la pared vascular, estudios recientes indican que la alta tensión de cizallamiento y los gradientes de la tensión causan daño al endotelio y la lámina elástica interna, lo cual resulta en una debilidad inicial en la pared vascular [1]. Figura 9

Se han propuesto varias hipótesis las cuales han tratado de explicar el origen y desarrollo de loa aneurismas, tomando en consideración estudios histopatológicos y modelos experimentales, se pueden mencionar 4 fases en el mecanismo de formación de un aneurisma [6,7]:

1. Degradación del tejido conectivo de la pared del vaso:
2. Instalación de un proceso inflamatorio
3. Alteraciones biomecánicas en la pared del vaso
4. Aspectos moleculares

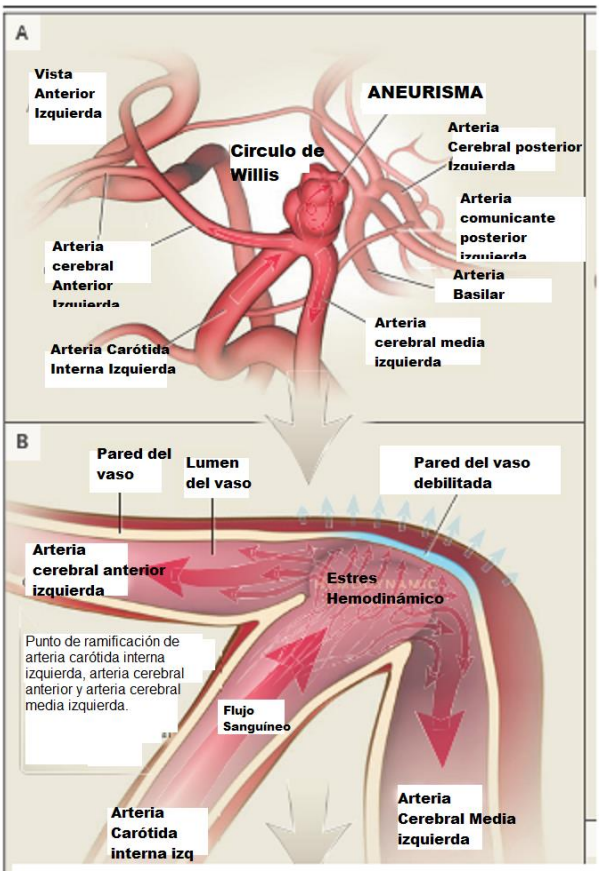

Figura No. 9 Estrés hemodinámico que influye en la formación de aneurismas cerebrales. Fuente: M.D. KNS. 2022

La integridad en la estructura de la pared de los vasos sanguíneos está relacionada con el equilibrio entre la síntesis y degradación de proteínas de la matriz extracelular. La pared del aneurisma está caracterizada por presentar tanto una pérdida de elastina en su matriz intracelular como también por un alto metabolismo del colágeno [4,7].

Con respecto a la fisiopatología, Salvador Guerrero[7], dice:

“El defecto estructural del aneurisma es la desintegración de sus unidades laminares debido a la fragmentación y atenuación de las fibras de elastina; proceso que ocurre de forma natural en las arterias envejecidas, pero en el caso de los aneurismas, es mayor y se asocia a actividad de proteasas que degradan la pared del vaso”.

Datos experimentales y al realizar análisis de aneurismas rotos en humanos se ha confirmado la existencia de un proceso inflamatorio en los vasos sanguíneos implicados, análisis histopatológicos han revelado la presencia de un infiltrado de macrófagos y linfocitos en el espacio transmembranal [5,7]. La presencia de éstas células puede explicar e iniciar la destrucción de la pared del vaso sanguíneo por medio de la liberación de varias proteasas y citoquinas [7].

Estudios inmunohistoquímicos han revelado la presencia de infiltrado de células mononucleares que se extiende desde la capa adventicia, e incluso se han encontrado diversos tipos celulares tales como linfocitos B y células natural killer [5]. Cabe resaltar que en algunos estudios de pacientes se ha reportado también la ausencia de signos de inflamación en las paredes del aneurisma, así como la falta de respuesta inflamatoria local [7].

Cuando se establece un proceso inflamatorio crónico, generalmente se acompaña de un proceso de angiogénesis, en las inmediaciones del saco aneurismático se presenta un alto grado de neovascularización y la presencia de infiltrados inflamatorios, consigo, un aumento local en la producción de citoquinas tales como interferón gamma (IFN-gamma), el factor de crecimiento endotelial (EGF), el factor de crecimiento de fibroblastos (FGF), interleucinas tipo II, IV, V, X y XIII, e incremento del óxido nítrico y radicales libres derivados del oxígeno [7,8].

En condiciones normales, el colágeno y la elastina determinan y mantienen el tono arterial ante algún incremento en la presión transmural, con lo que se previne la distensión excesiva y el ensanchamiento del vaso. La matriz extracelular es una red dinámica de proteínas y proteoglucanos los cuales son esenciales para el mantenimiento estructural, así como también para la adherencia y migración de las células, proliferación y diferenciación [8].

Las metaloproteinasas de matriz extracelular, son un conjunto de enzimas capaces de producir proteólisis de la matriz y degradas los diversos componentes de la matriz extracelular, diversos autores han encontrada elevadas en los aneurismas la colagenasa, estromelisina y las gelatinasas [5]. Se ha descrito que existe una pérdida importante de las células del músculo liso que rodean el vaso sanguíneo afectado, lo cual se cree que es por la activación de la apoptosis, la cual se correlaciona con aumento de las proteínas p53 [5,8].

Con respecto a aspectos genéticos, parece razonable considerar la predisposición genética con causa de los defectos estructurales en los componentes de las paredes arteriales como el colágeno y la elastina, lo cual lleva a anomalías en la estructura, síntesis o secreción de dichos componentes. Los aneurismas con clara tendencia familiar presentan una prevalencia de enfermedad entre los parientes de primer grado, lo cual va del 5.4% al 33% [8].

8.2.4 Anatomía de los aneurismas cerebrales

Los aneurismas saculares son el tipo de aneurisma cerebral más común, cuenta con un cuello definido y una porción más grande llamada cúpula o fondo, el cual sobresale solo de un lado de la pared arterial [4]**.** Figura 10

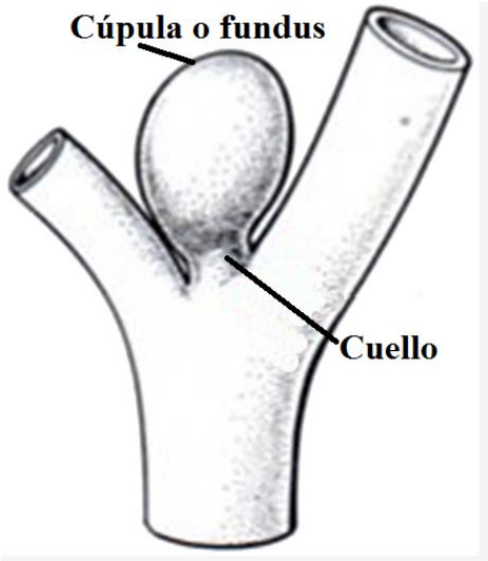

Figura No. 10 Partes que configuran un aneurisma sacular.
Fuente: Mezzadri J. 2015.

Existen 4 reglas básicas con respecto a la anatomía de los aneurismas cerebrales, que en su mayoría son saculares, las cuales deben tenerse en cuenta cuando se está planificando el abordaje quirúrgico a estas lesiones [2].

Según Alberth Rothon[2], las reglas son las siguientes:

1. Los aneurismas se originan en un sitio de ramificación en la arteria principal, este sitio podría estar formado por el origen de una rama lateral de la arteria principal o por la subdivisión de un tronco arterial principal en dos troncos.
2. Los aneurismas saculares emergen en un giro o curva en la arteria, dichas curvas, cuando producen alteraciones locales en la hemodinámica intravascular, generan tensiones inusuales sobre las regiones apicales que reciben la mayor fuerza de la onda de pulso, por lo que se originan en el lado convexo de la curva, no en el cóncavo.
3. Los aneurismas saculares apuntan en la dirección hacia donde la sangre habría ido si no existiera la curva en el sitio aneurismático, por lo que el fondo del aneurisma o cúpula apunta en dirección del empuje hemodinámico máximo en el segmento pre-aneurismático de la arteria principal.
4. La cuarta regla indica que existe un grupo o conjunto constante de arterias perforantes situadas a nivel de cada sitio aneurismático, las cuales deben protegerse y preservarse para lograr un resultado óptimo.

Con menos frecuencia, los aneurismas se ubican en un segmento recto y sin ramificaciones de una arteria intracraneal, cuando ocurre, estos aneurismas suelen ser sacos que apuntan a lo largo del eje longitudinal de la pared arterial en dirección del flujo sanguíneo y se proyectan mínimamente sobre la superficie adventicia [2,6].

8.2.5 Clasificación

8.2.5.1 Según su histología:

- Aneurisma sacular: es el tipo de aneurisma más frecuente, el cual es denominado Berry o en mora, se localiza en las bifurcaciones de los vasos sanguíneos distales a una rama importante del círculo de Willis, en la convexidad del mismo, en dirección a la del flujo sanguíneo y cercano a vasos perforantes [6,2]. Se caracteriza por tener una fina o no tener la capa media y una lámina elástica interna ausente o fragmentada. Por lo que la pared del vaso solamente consta de íntima y adventicia, con presencia de tejido fibrohialino entre ambas capas [6]. Figura 11

- Aneurismas no saculares**:**

  - Aneurismas fusiformes**:** formado por el ensanchamiento circunferencial del vaso, se ubican con más frecuencia en las arterias carótidas internas, vertebrales y basilares, generalmente se producen por degeneración ateromatosa de la pared arterial, y su formación está altamente asociada a la hipertensión o por disecciones postraumáticas [6,2].
  - Aneurisma lateral o disecante: aparece como un bulto sobre la pared del vaso sanguíneo.
  - Aneurismas traumáticos: se forman por laceración del vaso sanguíneo, también son llamados pseudoaneurismas, y cuyas paredes están formadas por fibrosis reactiva [6].
  - Aneurismas micóticos: se ubican con más frecuencia en las ramas distales, los cuales son el resultado de embolias sépticas, múltiples y conllevan gran riesgo de sangrado con localización cortico-subcortical [6].

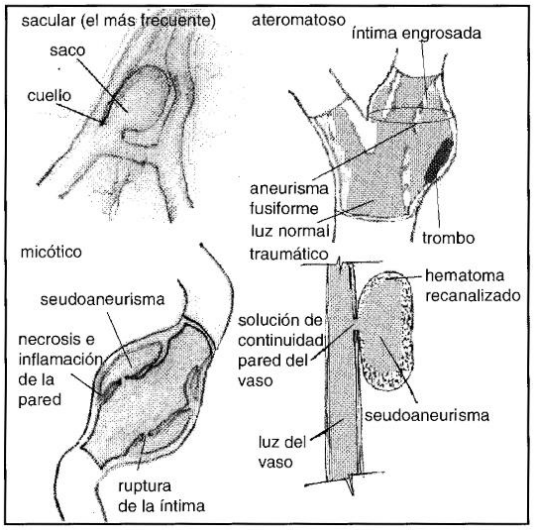

Figura No. 11 Tipos de aneurismas según su histología.
Fuente: Mezzadri J. 2015.

8.2.5.2 Según su tamaño:

Los aneurismas crecen a través del tiempo y si factores desencadenantes de estrés hemodinámico siempre están presentes, existe un tamaño crítico de ruptura de aneurismas, el cual se estima que es de 5 a 10mm de diámetro [6,28].

- Microaneurismas: miden menos de 3mm.
- Aneurismas pequeños: miden de 4 a 6mm.
- Aneurismas medianos: miden de 7 a 10mm.
- Aneurismas grandes: miden de 11 a 24mm.
- Aneurismas gigantes: miden más de 25mm.

8.2.5.3 Según su localización

La mayoría de los aneurismas saculares se localizan en el círculo de Willis, el 85% de los aneurismas nacen en la circulación anterior o también llamada circulación carotídea y el 15% restante se ubica en la circulación posterior, siendo la localización más común en la arteria basilar en su bifurcación con las arterias cerebrales posteriores [6,1]. Anexo 2 y Figura 12

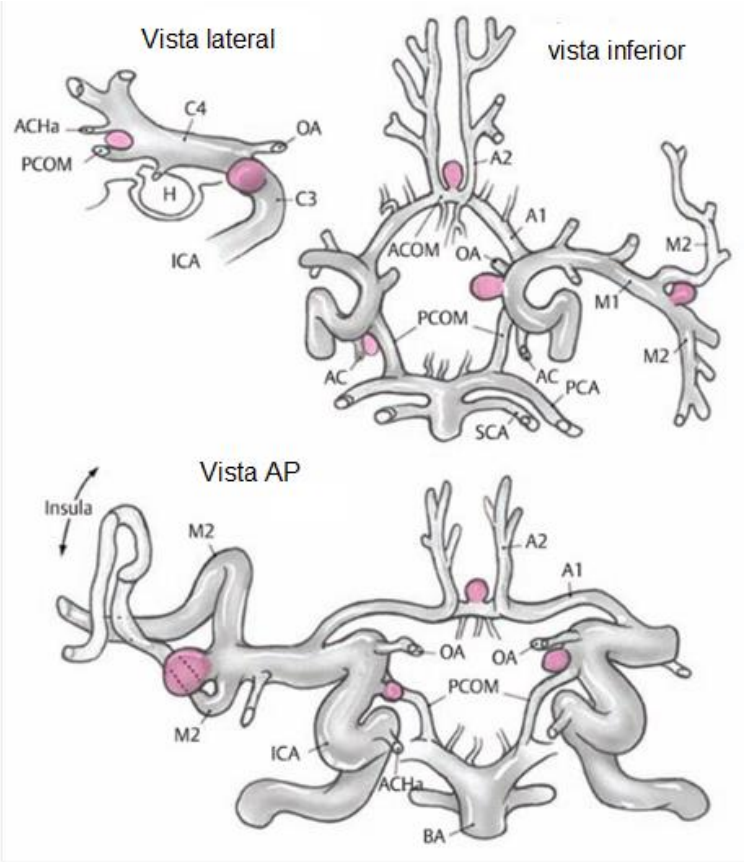

Pcom: arteria comunicante posterior
ICA: arteria carótida interna
Acom: arteria comunicante anterior
AO: arteria oftálmica
PCA: arteria cerebral posterior SCA: arteria cerebelosa superior
BA: arteria basilar
A1 y A2 segmentos de la arteria cerebral anterior
M1 y M2 segmentos de la arteria cerebral media
C3 y C4 segmento petroso y supraclinoideo de la arteria carótida interna

Figura No. 12 Aneurismas cerebrales según su localización.
Fuente: Agarwal N.2019.

En la tabla 1 se muestra la localización más frecuente de aneurismas saculares, con su porcentaje respectivo, evidenciando que en la circulación anterior asientan preferentemente.

Tabla No. 1 Distribución de los aneurismas cerebrales según su localización[6].

Localización	%
Arteria carótida interna	35%
Arteria comunicante anterior	30%
Arteria comunicante posterior	25%
Arteria Cerebral Media	20%
Arteria pericallosal	4%
Arteria basilar	10%
Arteria vertebral	5%
Arteria cerebral posteroinferior	3%
Aneurismas múltiples	12-15%

Fuente: Mezzadri J. Año 2015.

8.2.6 Aneurismas de la Circulación Anterior

La porción supraclinoidea de la arteria carótida interna o también denominada segmento C4, es el sitio más común de los aneurismas intracraneales, representando el 35% de ellos, los aneurismas de esta porción emergen en 5 sitios [2]:

- Superficie superior de la arteria carótida interna, en el origen de la arteria oftálmica.
- La pared medial a nivel de la arteria hipofisiaria superior
- La pared posterior en el origen de la arteria comunicante posterior
- La pared posterior a nivel del origen de la arteria coroidea anterior
- Vértice de la bifurcación de la arteria carótida para formar las arteras cerebrales anterior y media [2,5]. Figura 13

La porción supraclinoidea de la arteria carótida interna (ACI) se divide en tres segmentos dependiendo del origen de las arterias oftálmicas, comunicante posterior y coroidea anterior, y cada uno recibe el mismo nombre.

8.2.6.1 Aneurismas carótidooftálmicos

Estos suelen surgir en la unión arterial carotídea-oftálmica, en la pared superior de la arteria carótida, borde distal del origen de la arteria oftálmica en o sobre el techo del seno cavernoso, en donde el segmento intracavernoso se dirige hacia arriba, y tomándo un giro hacia atrás, en este punto el empuje hemodinámico máximo se encauza hacia la pared superior de la arteria carótida, distal a la arteria oftálmica, por lo que el aneurisma se proyecta hacia arriba en dirección al nervio óptico [2,1].

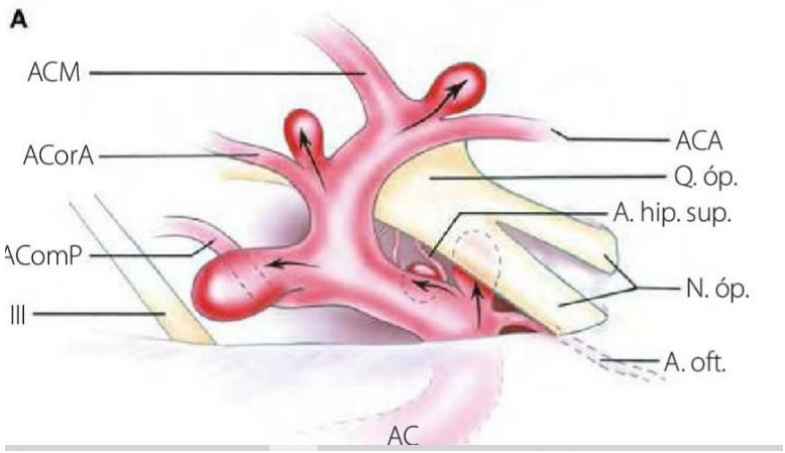

Figura No. 13 Sitios de aneurismas comunes en la porción supraclinoidea de la arteria carótida interna**.**
Los aneurismas surgen en curvas de la arteria en el sitio de origen de sus ramas, apuntan en dirección de la fuerza hemodinámica máxima (flechas). *Art. Hip. Sup:* arteria hipofisiaria superior, *A oft:* arteria oftálimica, *N. óp:* Nervio óptico, *Q óp:* Quiasma óptico, *ACA:* Arteria cerebral anterior, *III:* tercer par craneal, *AcomP:* Arteria comunicante posterior, *ACorA:* Arteria coroidea anterior, *ACM:* arteria cerebral media.
Fuente: Rhoton; 2021. p. 149-186.

Los aneurismas que emergen del origen de la arteria oftálmica y el proceso clinoideo anterior; son de los más complicados debido a su origen y recorrido, los oftálmicos si emergen sobre la base del cráneo no son tan complicados[2], varían en función del sitio de origen y recorrido de la arteria oftálmica y de si el aneurisma abarca al segmento clinoideo o a la caverna carotídea, los aneurismas oftálmicos suelen originarse en la pared anterosuperior de la arteria carótida, no en el costado donde surgen las arterias perforantes, apuntando hacia arriba lejos de las ramas perforantes [2].

8.2.6.2 Aneurismas carotídeos-hipofisiarios superiores

Distal al origen de la arteria oftálmica, donde emerge la arteria hipofisiaria superior se presenta una curva convexa medial en el área lateral al tallo hipofisiario, es en este punto donde surge el aneurisma hipofisiario superior, en el borde distal del origen de la arteria hipofisiaria superior apuntando medialmente entre la superficie inferior del quiasma óptico y el diafragma selar [5]. Las ramas perforantes y la arteria hipofisiaria superior, se estiran alrededor del aneurisma[2]. Figura 14

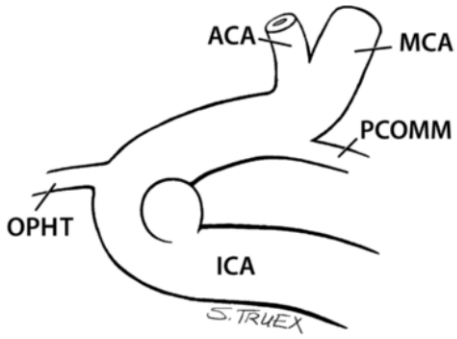

Figura No. 14 Aneurisma carotídeo-hipofisiario superior, vista medial de la arteria carótida interna derecha.
ACA: Arteria cerebral anterior, *MCA:* arteria cerebral media, *PCOMM:* arteria comunicante posterior, *OPHT:* arteria oftálmica, *ICA:* arteria carótida interna.
Fuente: Samson DS. 2012.

Las arterias hipofisiarias superiores por lo general son 2 pequeñas ramas, se originan en la cara medial o posterior del segmento oftálmico, por lo que la irrigación vascular hipofisiaria podría estar comprometida si el aneurisma se expande medialmente, manifestándose clínicamente con diabetes insípida o amenorrea por la oclusión de dichas ramas[2].

8.2.6.3 Aneurismas carotídeos comunicantes posteriores

De la pared posterior de la porción supraclinoidea de la ACI, emergen las arterias comunicante posterior y coroidea anterior, a medida que la arteria carótida pasa hacia arriba en dirección a su bifurcación[2], el aneurisma más común se origina en la unión de la arteria comunicante posterior con la carótida, justo sobre el borde dista del origen de la AcomP (arteria comunicante posterior), estos aneurismas cuando miden de 4 – 5 mm , apuntan hacia abajo y hacia atrás y pueden comprimir el tercer par (nervio oculomotor) justo en su entrada al techo dural del seno cavernoso [2,5], quedando la AcomP inferomedial al cuello del aneurisma y la arteria coroidea anterior suele estar superior o superolateral [5].

Durante el clipaje del aneurisma, se debe tener cuidado de no ocluir las arterias comunicante posterior y coroidea anterior, ya que dicha oclusión se puede manifestar como hemiplejía, hemianopsia homónima y disminución en el nivel de conciencia[2].

8.2.6.4 Aneurismas carotídeos-coroideos anteriores

Estos aneurismas con frecuencia se localizan distal, superior o superolateral al origen de la arteria coroidea anterior apuntando en dirección posterior o posterolateral, encima del nervio oculomotor, y las ramas perforantes que surgen en esta área pueden

ser tan grandes como la arteria coroidea anterior, la oclusión puede causar hemianopsia contralateral, hemiplejía y hemianestesia [1,5]. Anexo 3.

8.2.6.5 Aneurismas de la bifurcación carotídea

Estos aneurismas se originan en el ápex de la bifurcación en forma de T, apuntando hacia arriba en la dirección del eje longitudinal del segmento donde se prebifurca la arteria hacia la sustancia perforada anterior, cuando se realiza el clipaje de estos aneurismas, se debe tener cuidado con las ramas perforantes que emergen del segmento coroideo de la carótida interna y de la porciónproximal de las arterias cerebrales anterior y media ya que éstas rodean el cuelo y la pared del aneurisma, por lo que deben ser disecadas correctamente [2].

8.2.6.6 Aneurismas de la arteria cerebral media

Como se ha mencionado la arteria cerebral media es uno de los sitios más frecuentes en donde se asientan los aneurismas saculares, éstos también siguen los cuatro preceptos anatómicos, suelen emerger a nivel de la primera bi o trifurcación principal de la arteria, por lo general apuntan lateralmente en la dirección al eje longitudinal del segmento prebifurcación del tronco principal, es en el segmento M1 o en la unión de los segmentos M1 y M2 donde emergen los aneurismas saculares [2].

8.2.6.7 Aneurismas de la arteria comunicante anterior

La arteria comunicante anterior, es uno de los sitios más comunes para la presencia de aneurismas saculares, dichos aneurismas se consideran complejos, debido a las variantes anatómicas que están asociadas a ellos y su dificultad para observar en su totalidad los troncos arteriales principales y las arterias perforantes en el área. Los aneurismas por lo general ocurren cuando uno de los segmentos A1 es hipoplásico y el otro segmento A1, el dominante da origen a ambos segmentos A2 [2,5]. Figura 15

El aneurisma se origina en el punto donde el segmento A1 dominante se bifurca a nivel de la arteria comunicante anterior para dar origen a los segmentos A2 izquierdo y derecho, y suelen apuntar hacia el lado opuesto lejos del segmento dominante, aunque la dirección hacia donde apunte el fondo, está determinada por el curso de las arterias cerebrales anteriores proximales a su unión con la arteria comunicante anterior.

Si las arterias son tortuosas, se crea una situación en la que el empuje hemodinámico varía, haciendo que estos aneurismas se proyecten al lado opuesto o en la dirección anterior, posterior o inferior [5,2].

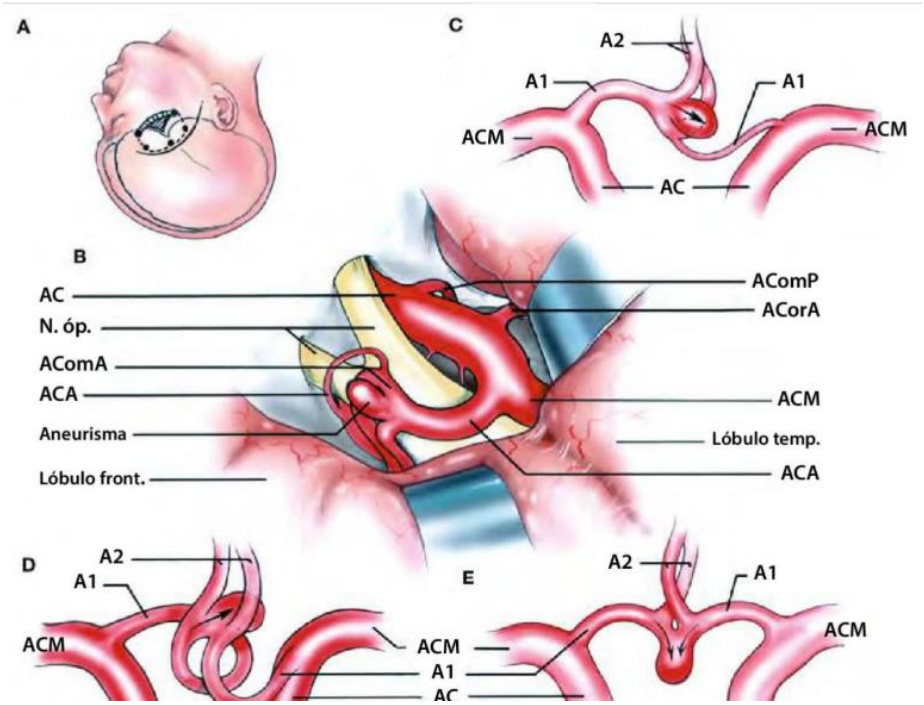

Figura No. 15 Aneurismas de la arteria comunicante anterior
A, Craneotomía frontotemporal. B, Vista operatoria del aneurisma de la arteria comunicante anterior más común, el aneurisma apuntando hacia abajo y adelante lejos de la arteria cerebral anterior dominante. C,D,E, vistas anteriores que representan 3 configuraciones diferentes de aneurismas creadas por las diferentes fuerzas hemodinámicas (flechas).
Fuente: Rhoton AL. 2021.

La arteria recurrente puede estar en cualquier dirección desde el segmento A1, y su origen puede estar adherido a la pared de los aneurismas comunicantes anteriores, haciendo posible que la adventicia de inversión del segmento A1 cubra la arteria recurrente de tal forma que se le puede ocluir con facilidad y de forma inadvertida con un clip, aun incluso bajo el microscopio quirúrgico [2].

9 Aneurismas pericallosos

Uno de los sitios más comunes de la arteria cerebral anterior, para la presencia de aneurismas, es a nivel del origen de la arteria callosomarginal, próximo a la parte anterior del cuerpo calloso, en el punto de mayor angulación de la arteria en el genu, el aneurisma apunta distalmente dentro del intervalo entre la unión de las arterias pericallosa y callosomarginal [5,7].

8.2.7 Aneurismas de la Circulación Posterior

Alrededor del 15% de los aneurismas saculares se presentan en el sistema vertebrobasilar, y de éstos hasta un 63% aparecen en la bifurcación basilar, estos aneurismas surgen en un sitio de ramificación apical en una curva, apuntan en la dirección que la sangra habría seguido si la curva no existiera y están rodeados por un conjunto constante de ramas perforantes [5,2]. Figura 16

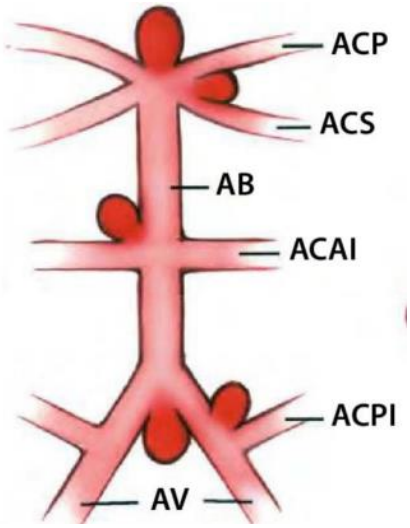

Figura No. 16 Sitios de aneurismas en las arterias vertebrales y basilares.
Fuente: Rhoton AL. 2021.

Los aneurismas del ápex basilar, se encuentran en la sección posterior del polígono de Willis a nivel de la bifurcación de la arteria basilar, el aneurisma del ápex basilar, emerge a nivel de la ramificación de las arterias cerebrales posteriores y apunta hacia arriba en la dirección del eje longitudinal de la arteria basilar, por lo que los aneurismas de la arteria cerebral posterior se pueden evidenciar en la angiografía carotídea como en la vertebral, más aún cuando el segmento P1 es hipoplásico[2].

La bifurcación basilar se encuentra más a menudo frente a la fosa interpeduncular, aunque puede ubicarse 1.3mm por debajo de la unión pontomesencefálica enfrente de la protuberancia o tan lejos como los cuerpos mamilares. En el abordaje subtemporal para el aneurismas basilar, el cuello aneurismático en la bifurcación se encuentra mejor siguiendo el lado inferior de la arteria cerebral posterior, porque la superficie inferior es el sitio de origen más infrecuente para las ramas perforantes, por lo que lo convierte en el abordaje más seguro al segmento P1 y la bifurcación basilar[3].

El paciente con aneurismas de la bifurcación basilar es considerado con mayor precaución, debido a su mayor tendencia a afectar ramas perforantes vitales cuando son disecados los aneurismas y se aplican clips, cuanto más se encuentre el aneurisma peor es el pronóstico, un aneurisma de la arteria cerebral posterior es poco común, el sitio más común es en el origen de la primera rama principal, ya que la arteria cerebral posterior se

enrolla alrededor del mesencéfalo a nivel de los segmentos P1 o P2 en las cisternas crural y ambiens[2].

Los aneurismas del tronco basilar, a nivel de la arteria cerebelosa superior suele emerger un aneurisma donde hay una curvatura e inclinación de la arteria basilar, de modo que el empuje hemodinámico creado por el flujo a lo largo de la arteria basilar esté justo por encima del origen de la arteria cerebelosa superior. El aneurisma que se ubica en el origen de la arteria cerebelosa anteroinferior suele originarse en el lado convexo de la curva en la arteria basilar y apunta en la dirección del eje longitudinal del segmento basilar justo proximal al aneurisma[2]. Figura 35

En la arteria vertebral el sitio más común en donde se presenta un aneurisma es a nivel del origen de la arteria cerebelosa postero inferior, originándose en el ápex de esta curva y apuntando hacia arriba.

8.2.8 Presentación Clínica

La presentación clásica de un aneurisma es la ruptura, la cual en el 80% de los pacientes provoca hemorragia subaracnoidea, con las consiguientes complicaciones, también puede ir acompañado de hemorragia intracerebral, la cual ocurre en una 20 a 40% de los pacientes y es más frecuente con aneurismas en las áreas distales del circulo de Willis (aneurismas de la arteria cerebral media)[1,5].

La hemorragia interventricular es una forma de presentación menos frecuente, ocurriendo entre 13 al 28% de los pacientes, y teniendo un peor pronóstico, ya que tiene un 64% de mortalidad, En series clínicas se utilizó el tamaño de los ventrículos al ingreso como factor pronóstico más importante.

Aneurismas de la arteria cerebelosa postero inferior distal pueden romperse directamente en el cuarto ventrículo a través del foramen de luschka, si se encuentran en la arteria comunicante anterior, la hemorragia se produce por la ruptura a través de la lámina terminal hacia el tercer ventrículo anterior o lateral. Los aneurismas de la arteria basilar distal o la carótida interna terminal pueden romperse a través del piso del tercer ventrículo, aunque esto no es del todo evidente al momento de la cirugía y es menos frecuente[1,5].

La parálisis oculomotora, o parálisis del tercer par, está presente en el 9% de los pacientes que presentan aneurismas (rotos o no rotos) en la arteria comunicante posterior[3], los síntomas y signos son:

- Parálisis del musculo orbicular superior, por lo que el ojo se desvía hacia abajo y hacia afuera.
- Diplopía
- Ptosis palpebral
- Pupila dilatada no reactiva
- Perdida de la visión debido a la neuropatía óptica compresiva, presente en aneurismas de la arteria oftálmica, produciendo cuadrantanopsia nasal.

- Síndromes quiasmáticos por la presencia de aneurismas oftálmicos, de la arteria comunicante anterior o de ápex basilar.
- Dolor facial, el cual puede simular una neuralgia del trigémino, puede estar presente con aneurismas intracavernosos o supraclinoideos, por compresión del nervio oftálmico o maxilar.

La parálisis del tercer par que no respeta la pupila es el hallazgo clásico de la compresión del tercer par. Si el paciente presenta esta parálisis y el aneurisma no está roto, es cosniderado una emergencia médica, ya que lo más seguro es que esta parálisis se deba a la expansión del aneurisma y puede presagiar una lesión inminente.

Los aneurismas pueden presentarse también como efecto de masa, y esto es más frecuente cuando se presenta un aneurisma gigante, el cual puede provocar la compresión del tronco encefálico produciendo hemiparesia y neuropatías craneales, se ha comprobado en estudios clínicos retrospectivos que la latencia promedio desde el inicio de los síntomas hasta la aparición de hemorragia subaracnoidea (HSA) por ruptura fue de 110 días[3].

Si el aneurisma se encuentra en el área intraselar o supraselar, puede provocar alteración endocrina, por compresión de la hipófisis o del tallo, tal como en los aneurismas supraclinoideos o de la arteria comunicante anterior, con dirección hacia el área selar. La hemorragia menor también conocida como hemorragia centinela, la cual produce dolor de cabeza intenso, con una latencia mucho más corta (10 días), desde la aparición del síntoma hasta la hemorragia subaracnoidea[1].

Pueden presentarse síntomas sugestivos de pequeños infartos o isquemia transitoria debido a embolización distal, como lo es la amaurosis fugaz, hemianopsia homónima, y en estudios restrospectivos se evidencia una latencia media desde la aparición del síntoma hasta la HSA de 21 días. Las convulsiones también son frecuentes en pacientes con aneurismas cerebrales, especialmente si estos son medianos y grandes, y durante la cirugía se han evidenciado áreas de encefalomalacia adyacentes al aneurisma, así como también gliosis localizada las cuales podrían explicar las actividad eléctrica anormal [5,1].

Y algunos aneurismas son hallazgos incidentales, es decir, son asintomáticos y se han encontrado en estudios como angiografía, tomografía computarizada o resonancia magnética que fueron obtenidas por otras razones.

8.2.9 Diagnóstico por imágenes

Debido a que la presencia de aneurismas cerebrales conlleva gran morbimortalidad, es importante realizar el diagnóstico de forma precoz, y este se puede llevar a cabo con métodos no invasivos o por arteriografía de vasos cerebrales.

8.2.9.1 Tomografía cerebral y angiotomografía

En pacientes con síntomas sugestivos de hemorragia subaracnoidea aneurismática se debe realizar una tomografía computarizada cerebral de inmediato, en donde el sangrado subaracnoideo agudo se observa como una señar brillante en las fisuras y las cisternas de líquido cefalorraquideo alrededor de la base del cerebro. Figura 17. La tomografía cerebral es un estudio de imagen rápido, no penetrante y tiene una sensibilidad cercana al 95% [6,7].

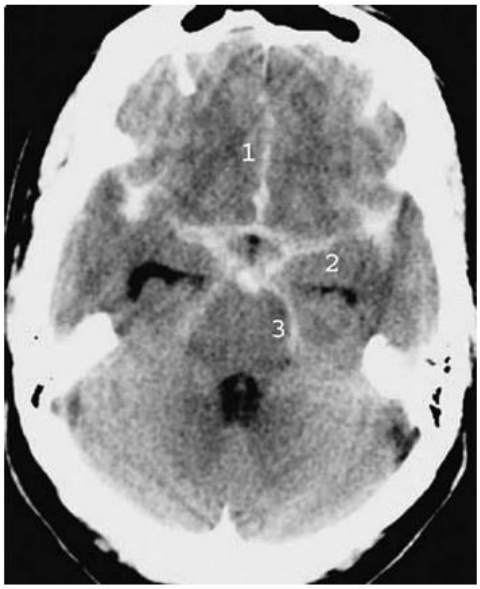

Figura No. 17 Hemorragia subaracnoidea aneurismática, tomografía cerebral
La HSA es visible como una señal hiperdensa en la fisura interhemisférica (1), las fisuras de Silvio (2), las cisternas alrededor del mesencéfalo (3).
Fuente: Osborn AG. 2016.

Con el avance de la tecnología en neuroimágenes, la angiotomografía tridimensional (AngioTac 3D), nos permite estudiar la arquitectura vascular cerebral y sus relaciones con estructuras venosas y óseas, brindando mayor conocimiento tridimensional de las misma, aunque cabe resaltar que es necesario contar con tomógrafos de adecuada resolución, con personal especializado y dedicado a la patología vascular cerebral, y con todo eso, se puede plantear la posibilidad de realizar la cirugía de los aneurismas cerebrales, sin recurrir a exámenes invasivos, lo cual es más factible en países subdesarrollados y a expensas de la falta de recursos[20]. Figura 18.

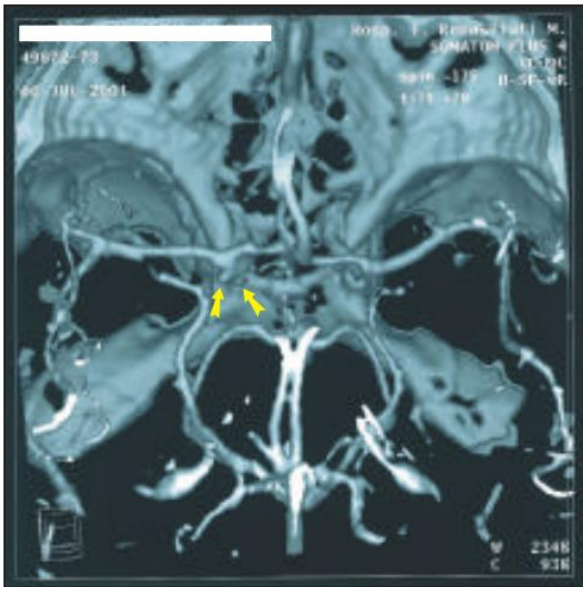

Figura 18. Angiotomografía cerebral de 2 aneurismas en la arteria carótida interna derecha.
Las flechas indican la ubicación de los aneurismas.
Fuente: Ramírez J. 2018.

La angiotomografía cerebral tiene varias ventajas en comparación con la arteriografía por sustracción digital, ya que no es un método invasivo, dichas ventajas se encuentran en la tabla 2.

Tabla No. 2 Ventajas de la Angiotomografía cerebral

Menor riesgo de complicaciones
Menor morbilidad
Más accesible y rápido
Menos costoso
Requiere menor entrenamiento para su realización
No necesita sedación en la mayoría de los pacientes
Puede utilizarse en aquellos que se encuentren críticamente enfermos o inestables

Fuente: Pinilla C, Mantilla J. Año 2019.

En un metaanálisis publicado en el 2010, en donde Chappell et al, analizaron 21 artículos y a 1251 pacientes, los cuales se presentaron con hemorragia subaracnoidea o síntomas sugestivos de aneurismas, informaron una sensibilidad de 93.3% y especificidad de 87.8%, al compararla con la arteriografía como patrón de oro, sin embargo la angiotomografía es un estudio con muchas ventajas y una exactitud diagnóstica, pero cabe mencionar que otro aspecto a tener en cuenta es la localización del aneurisma, ya que se ha evidenciado mayor sensibilidad para aneurismas ubicados en la arteria cerebral media y una sensibilidad menor cuando éste se localiza en la circulación posterior[38].

El hallazgo de un aneurisma pequeño por angiotomografía siempre tiene el riesgo de ser un falso positivo, por lo que un aneurisma pequeño y solitario, se recomienda ser investigado también por arteriografía a menos que la probabilidad antes de la prueba de ruptura aneurismática sea muy alta, y cabe mencionar que la especificidad de la angiotomografía se ve influenciada por la localización y tamaño del aneurisma[38].

8.2.9.2 Arteriografía cerebral o angiografía cerebral

La angiografía cerebral es un estudio de imagen, el cual es utilizado principalmente para identificar anormalidades en las estructuras vasculares, como malformaciones arteriovenosas, aneurismas o enfermedad arterioesclerótica[39], es el método de diagnóstico por imágenes estándar para la detección de los aneurismas intracraneanos, es la arteriografía por sustracción digital, la cual permite obtener imágenes de alta resolución, sin embargo es un método invasivo, relacionado con 0.07% de complicación neurológica permanente en pacientes con HSA, aneurismas cerebrales y malformaciones arteriovenosas[38]. Figura 19 y 20.

La mayor preocupación ante realizar una angiografía cerebral es el riesgo de ocasionar déficit neurológico, el cual puede ser transitorio, reversible o permanente, y el principal factor de riesgo para complicaciones durante este procedimiento es la edad, aunque se consideran otros factores; como el estado clínico del paciente, hipertensión arterial, enfermedad coronaria, diabetes, entre otros[40].

El procedimiento es invasivo, ya que se realiza una punción en la arteria femoral, con previa anestesia local, el catéter se coloca en este vaso utilizando la técnica de Seldinger, utilizando una guía la cual es dirigida desde la piel hasta la arteria y posterior a esto se coloca el catéter. Por medio de fluoroscopía, el catéter y la guía son llevados hasta el arco aótico y a los orígenes de la arteria carótida, carótidas internas y arterias vertebrales[40].

Con el paso del tiempo, se han tenido mejorías técnicas arteriográfica, entre las cuales cabe mencionar:

- Medios de contraste mejor tolerados
- Cateterización transfemoral ha reemplazado la punción directa de la carótida o de las arterias vertebrales
- Catéteres utilizados son menos traumáticos y menos trombogénicos
- Sistemas digitales computarizados, por lo que se ha mejorado la resolución de las imágenes[38,40].

Algunas series de casos documentan que las complicaciones ocurren en denos de 1 en 1000 casos, y en cuanto al daño neurológico permanente grandes series prospectivas han mostrado que la tasa de daño ronda el 0 a 0.5% y el déficit transitorio es del 03% al 2.3%. La complicación más significativa tras una arteriografía cerebral es el déficit neurológico permanente, el cual fisiológicamente puede ser secundario a eventos tromboembólicos (2 -5%), trombosis de los vasos arteriales o vasoespasmo[40].

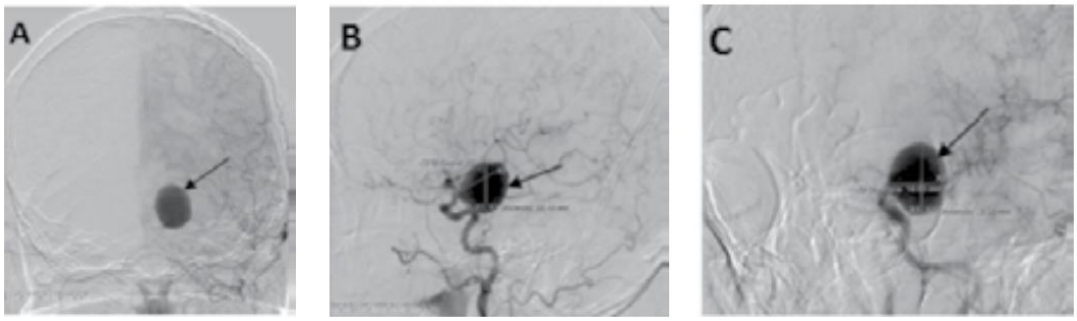

Figura No. 19 Arteriografía cerebral
A, proyección anteroposterior, B, proyección lateral y C, proyección oblicua, en donde se evidencia la presencia de un aneurisma gigante de la arteria carótida interna izquierda (flechas).
Fuente: Petgrave A, Alvarez J. 2019.

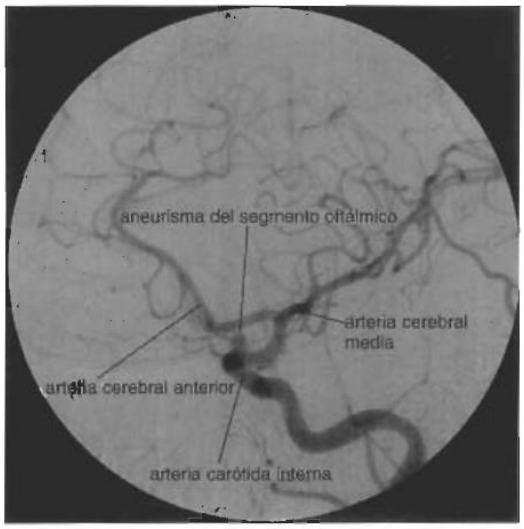

Figura No. 20 Angiografia cerebral, incidencia oblicua anterior ipsilateral.
Luego de la administración de contraste, se evidencia en el primer segmento supraclinoideo de la carótida interna izquierda un aneurisma que nace distal a la arteria oftálmica.
Fuente: Goland J. 2015.

En la tabla 3, se enumeran algunas diferencias entre la angiotomografía y la arteriografia cerebral.

Tabla No. 3 Diferencias entre la angiografía y angiotomografia cerebral

Aspecto	Angiografia Cerebral	Angiotomografía cerebral
Resolución de la imagen	Excelente	Buena
Precisión diagnóstica	90-100%	74-100%
Abordaje	Invasivo	No invasivo
Riesgo de complicación neurológica permanente	0.07%	Ninguno
Tiempo para la adquisición de las imagenes	20 minutos	20 segundos
Costo	$1,190.00	$460.00
Detección de aneurismas muy periféricos	Excelente	Regular
Entrenamiento para su realización	Radiólogo	Técnico

Fuente: Pinilla C, Mantilla J. Año 2019.

8.3 CAPITULO III Manejo Inicial de los aneurismas cerebrales

El principal objetivo de la cirugía de aneurisma es prevenir la ruptura de éste o el agrandamiento adicional, el cual corre mucho más riesgo de romperse o de generar un efecto de masa en el tejido cerebral circundante, así como también tiene como meta preservar la circulación colateral y circundante normal y minimizar las lesiones al tejido cerebral y nervios craneales. Para lograrlo se tiene que excluir el aneurisma de la circulación utilizando un clip colocado a través de su cuello[21].

Si el clip es colocado demasiado bajo en el cuello del aneurisma puede ocasionar oclusión del vaso progenitor, por el contrario si es colocado muy distal al cuello puede dejar algo que se ha denominado "*resto aneurismático"* es cual puede agrandarse con el tiempo y seguir siendo peligroso para el paciente. También se le llama así a cuando una parte del cuelo del aneurisma no está ocluida, aunque solo midan 1 a 2mm no son benignos, ya que pueden expandirse y años más tarde romperse.

La posición va a depender de la ubicación del aneurisma, idealmente se debe contar con angiografía intraoperatoria, con respecto al equipo; es necesario un microscopio con capacidad de uso de verde de indocianina. El paciente tiene que estar compatibilizado con 2 unidades de sangre disponibles a la inmediates de ser necesarias, El posoperatorio debe ser en una unidad de cuidados intensivos neuroquirúrgicos.

El consentimiento debe explicar el procedimiento a realizar, que es una cirugía a través del cráneo para colocar un clip permanente en la base del aneurisma para prevenir futuras hemorragias, angiografía intraoperatoria, posible colocación de drenaje externo, posible drenaje lumbar, debe explicar las alternativas como lo es el manejo no quirúrgico, tratamiento endovascular solo para aquellos aneurismas y pacientes candidatos, y las

complicaciones habituales o directas e indirectas de la craneotomía (vasoespasmo cerebral, hidrocefalia, etc).

Con el objetivo de evitar una retracción cerebral excesiva y daño al tejido cerebral, debe haber una suficiente extracción ósea y una adecuada relajación cerebral. Las técnicas de relajación cerebral incluyen: hiperventilación y drenaje de líquido cefalorraquídeo (LCR), propiciando un campo seco y eliminando la sangre y productos de degradación de la sangre junto con el LCR. El drenaje de LCR puede realizarse por medio de una ventriculostomía, drenaje espinal lumbar, drenaje intraoperatorio de LCR de cisternas, aunque aún es controversial los beneficios sobre los riesgos[22].

La relajación cerebral es mucho más importante para aneurismas de la arteria coroidea anterior o en la punta de la arteria basilar que para aneurismas más accesibles como la arteria comunicante posterior o arteria cerebral media.

El drenaje espinal lumbar puede insertarse con una aguja Touhy después de la inducción de la anestesia para evitar el riesgo de hipertensión arterial, el anestesiólogo es el encargado de retirar de forma gradual el LCR solo después de que se abra la duramadre, para minimizar las posibilidades de sangrado aneurismático, drenando alrededor de 30 a 50cc en alícuotas de 10cc, y los riesgos incluyen resangrado aneurismático, dolor de espalda, fístula de LCR posoperatoria, infección, neuropatía o hematoma epidural (espinal y/o intracraneal)[23].

8.3.1 Protección cerebral durante la cirugía

Las neuronas utilizan la energía para mantener la integridad celular, lo cual representa +/- 40% del consumo de energía y para la conducción de impulsos nerviosos, por lo que la oclusión de alguna arteria produce un núcleo central de tejido isquémico donde no se cumple la tasa metabólica cerebral de consumo de oxígeno, impidiendo la glucólisis aeróbica y la fosforilación oxidativa, disminuyendo la producción de ATP y la homeostasis celular no se puede mantener produciéndose en cuestión de minutos la muerte celular irreversible[24].

Alrededor de la zona de infarto cerebral se encuentra una zona denominada zona de penunmbra, donde el flujo colateral el cual es a través de los vasos leptomeníngeos proporciona una oxígenación marginal que puede afectar la función celular sin daño irreversible inmediato, las células ubicadas en la zona de penumbra pueden permanecer viables durante horas.

Dentro de los fármacos que se han estudiado para mitigar los efectos tóxicos de la isquemia cerebral sin reducir la tasa metabólica cerebral de consumo de oxígeno están los bloqueadores de los canales de calcio como nimodipina, nicardipina y flunarizina, los capatadores de radicales libres como superóxido dismutasa, dimetiltiourea, lazaroides, barbitúricos, vitamina C. El manitol no es un protector cerebral per se, sin embargo puede ayudar a restablecer el flujo sanguíneo al parénquima cerebral comprometido al mejorar la perfusión microvascular aumentando transitoriamente el volumen sanguíneo cerebral y disminuyendo la viscosidad de la sangre[26].

Los barbitúricos, además de reducir la tasa metabólica cerebral de consumo de oxígeno también redistribuyen el flujo sanguíneo a la corteza isquémica, eliminando los radicales libres y estabilizando las membranas celulares. Hasta la fecha ningún fármaco posee la capacidad de reducir la energía de mantenimiento de las neuronas, solo la hipotermia tiene algún efecto en esto.

En un estudio multicéntrico se demostró que la hipotermia leve (hasta 33°C) es segura, pero no mejoró el resultado neurológico después de la craneotomía entre pacientes con hemorragia subaracnoidea (Hunt y Hess I-III). La hipotermia moderada (32.5 a 33°C) y la hipotermia profunda (hasta 18°C) permite que el cerebro tolere hasta 1 hora de paro circulatorio.

8.3.2 Técnicas complementarias utilizadas en la cirugía de aneurismas cerebrales

La hipotensión sistémica es utilizada durante el abordaje final del aneurisma y durante la manipulación del aneurisma para la colocación de los clips, con lo que se pretende reducir la turgencia del aneurisma facilitando el cierre del clip especialmente aquellos que tienen cuello aterosclerótico y disminuir la presión transmural para reducir el riesgo de ruptura intraoperatoria. Un estudio multicéntrico retrospectivo sugirió que una disminución de la presión arterial media (PAM) > del 50% se asocia con un mal resultado, aunque luego del ajuste por edad, esta asociación ya no fue estadísticamente significativa, debido al peligro potencial de lesión hipóxica en el cerebro y otros órganos[31].

La hipotensión focal se logra al usar clips temporales los cuales están diseñados con una fuerza de cierre baja para evitar lesiones de la íntima, los cuales se colocan en el vaso principal y son utilizados junto con métodos de protección cerebral contra la isquemia o puede combinarse con hipertensión sistémica para aumentar el flujo colateral. La arteria carótida interna puede tolerar una hora o más de oclusión, mientras que los segmentos de la arteria cerebral media y el vértice basilar pueden tolerar el clipado durante unos minutos[32].

También existe el riesgo de trombosis intravascular y posterior liberación de émbolos al retirar el clip, la hiperglicemia intraoperatoria debe evitarse, ya que se ha asociado con disminución de la cognición y función neurológica a largo plazo.

8.3.3 Angiografía intraoperatoria y posoperatoria

Esta alternativa surge luego de que se observaron hallazgos inesperados como resto aneurismático, aneurisma no clipado u oclusión de un vaso importante, en el 19% de los angiogramas posoperatorios el único factor predictivo identificado fue un nuevo déficit posoperatorio, lo cual indicaba la oclusión de un vaso importante, por lo que se inició a recomendar fuertemente el uso de alguna prueba confirmatoria. Se puede realizar una angiografía posoperatoria, sin embargo cuenta con la desventaja de que si se identifican problemas, y estos son corregibles, éstos requieren un regreso a sala de operaciones y algunos déficits potencialmente reversibles pueden ser demasiado tarde para recuperarse en ese momento [4,10].

La angiografía por catéter con contraste yodado y fluoroscopia, también es otra opción, sin embargo requiere los servicios de un angiógrafo. La angiografía intraoperatoria utilizando verde de indocianina ha suplantado en gran medida la angiografía con catéter, ya que se pueden visualizar los vasos con luz normal o utilizando luz infraroja[34].

8.3.4 Tratamiento quirúrgico

Los primeros intentos de tratamiento se informaron en el siglo XIX, los cuales se centraron en la ligadura de arterias carótidas, método popularizado por John Hunter con el objetivo de redirijir el flujo sanguíneo y causar trombosis intraluminal del aneurisma, sin embargo muchos pacientes desarrollaron infartos debilitantes los cuales culminaron con hemiplejía [1,4].

En el año de 1931 Normann Dott informó del uso de envoltura muscular de la arteria afectada para evitar la rotura, y en el año de 1960, el recorte o clipaje de aneurismas experimentó muchas mejoras. En la actualidad, el tratamiento de los aneurismas cerebrales se sustentan en tres técnicas principales, las cuales son: el clipaje o sujeción, el enrollado y el uso de stents o dispositivos para aislar de forma adecuada y eficaz el saco del aneurismas y así evitar su ruptura [1,10,14]

8.3.4.1 Clipaje del aneurisma

El primero en utilizar clips para el tratamiento de los aneurismas, fue Walter Dandy, en la actualidad, la técnica se basa en colocar clips de titanio seguros para resonancia magnética de tamaños, formas y materiales variables. El clipaje es más beneficioso para el tratamiento de aneurismas fusiformes o aneurismas con cuello ancho, también está indicado para aneurismas de la arteria cerebral media, aneurismas gigantes y aneurismas recanalizados después del enrollado[1,14].

Para abordar el aneurisma, se requiere la realización de una craneotomía por parte de un neurocirujano, bajo anestesia general y su ubicación está dictada por la ubicación del aneurisma, los clips se pueden colocar de forma temporal (mientras se aisla por completo el aneurisma) figura 22, y permanente (en el cuello del aneurisma), figura 21, pacientes jóvenes son un mejor grupo para este procedimiento, y en la actualidad, las técnicas quirúrgicas han mejorado hasta el punto de poder clipar un aneurisma a través de un abordaje endonasal endoscópico [1,29].

El clipaje de aneurisma, se ha considerado como el estándar de oro quirúrgico, sin embargo el mayor riesgo que conlleva es el de provocar la rotura del aneurisma durante el procedimiento, fenómeno denominado “tijera”, lo cual puede ocurrir por falla en el dispositivo o una falta en su correcta aplicación, la selección adecuada de los pacientes candidatos a este procedimiento es clave [8,14].

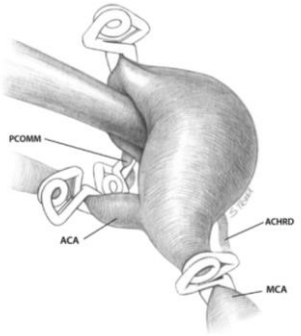

Figura 21. Colocación de clips temporales.
ACA, Arteria cerebral anterior, Pcomm, arteria comunicante posterior, MCA, arteria cerebral media, ACHRD, Arteria coroidea anterior.
Fuente: Samson DS. 2012.

El clipaje quirúrgico es una técnica definitiva para asegurar la mayoría de los aneurismas rotos, durante la cirugía se realiza una craneotomía, se incide en la duramadre y se diseca el espacio subaracnoideo para separar los lóbulos del cerebro y también para aprovechar los espacios naturales para llegar al aneurisma. Durante la cirugía el cerebro debe manipularse con cuidado para no crear riesgos adicionales para el cerebro ya irritado o lesionado[17].

Existen métodos que funcionan para reducir el volumen del cerebro tales como el uso de agentes osmóticos y el drenaje de líquido cefalorraquídeo, también las técnicas que minimizan la retracción del cerebro, como por ejemplo la liberación de las membranas aracnoideas y la remoción del hueso de la base del cráneo lo cual brinda una exposición amplia del cerebro minimizando el trauma [15,17].

Luego de una adecuada exposición, se diseca el aneurisma de sus ramas adyacentes, se oblitera colocando un clip de titanio en el cuello del aneurisma, la capacidad de visualizar y controlar el flujo sanguíneo dentro de las ramas entrantes y salientes es crucial, sobre todo en los casos de una ruptura intraoperatoria prematura del aneurisma antes de que se hayan completado la disección y clarificación anatómica [2,14].

La colocación de clips temporales es una técnica llamada atrapamiento, es complementaria, figura 25, y es utilizada en etapas finales de la disección, en la cual éstos se colocan solo en el caso de alimentación proximal o también en las ramas que salen de dicho aneurisma, ocasionando un paro circulatorio focal en los vasos adyacentes al aneurisma, sin embargo al realizar el clipaje temporal, las áreas irrigadas por los vasos clipados son susceptibles de lesión isquémica, aumentando el riesgo si el vaso permanece clipado por una periodo largo de tiempo [15,16].

Se utilizan cuatro pasos básicos con el objetivo de ampliar el intervalo de recorte seguro y así el neurocirujano tenga más tiempo para reconstruir la arteria sin incurrir en una lesión por hipoperfusión[17]:

- Se coloca un clip proximal en la arteria de alimentación, esto reduce la tensión en el aneurisma sin interrumpir por completo el flujo dentro de los dos vasos que salen o sus ramas.
- La presión arterial sistémica puede elevarse levemente por encima de los niveles normales para mejorar la perfusión a través de los vasos colaterales.
- Se evita incluir un vaso que alimente una arteria terminal perforante en el segmento atrapado.
- Se pueden suprimir los requisitos de energía y actividad metabólica del cerebro, puede ser con el uso de barbitúricos o con hipotermia leve.

Una vez colocado el clip permanente en el cuello del aneurisma, se colapsa el aneurisma y se retiran los clips temporales, reestableciéndose el flujo sanguíneo normal a la región, revisando de forma cautelosa la base del aneurisma para asegurarse de que se haya logrado la obliteración del aneurisma y confirmar la permeabilidad de la circulación distal [16, 26].

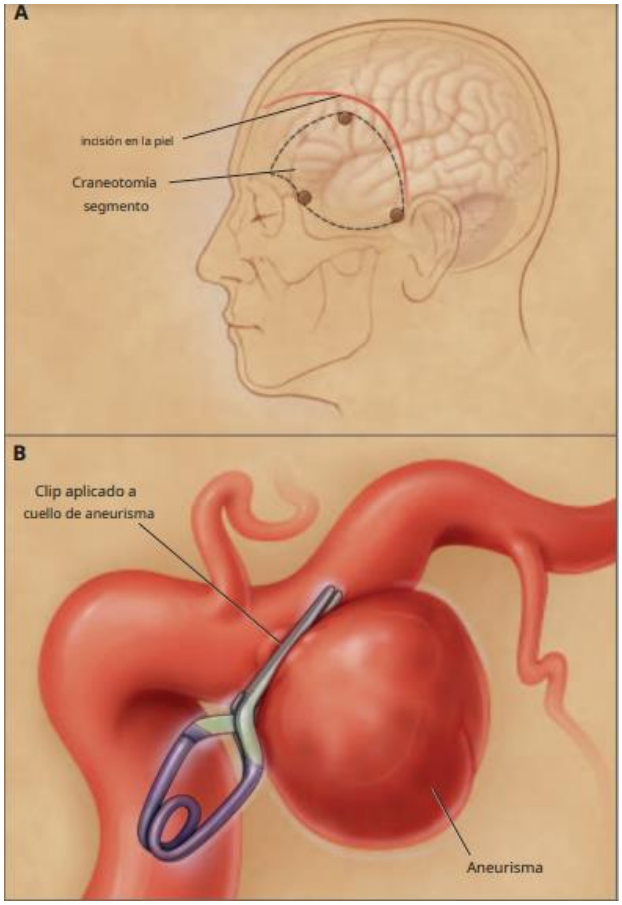

Figura 22. Clipaje microquirúrgico de un aneurisma en la arteria comunicante posterior izquierda**.**
A, Muestra la incisión en piel (línea curva continua) y la craneotomía (líneas discontinuas), para acceder al aneurisma. B, Colocación del clip en el cuello del aneurisma.
Fuente: Brisman L. 2018.

- Envolver o recubrir el aneurisma

Este nunca debe ser el objetivo de la cirugía, sin embargo pueden surgir situaciones en las no se puede hacer mucho más, por ejemplo en aneurismas fusiformes del tronco basilar, o aneurismas con ramas significativas que surgen de la cúpula o en la parte del cuello dentro del seno cavernoso[4]. El recubrimiento en un inicio se realizó con músculo, el primer intento fue descrito en un paciente quien falleció por resangrado.

Se puede utilizar algodón o muselina, populaizado por Gillingham, en un estudio prospectivo que incluyó a 60 pacientes mostró que el 8.5% de ellos, volvió a sangranr en un tiempo menor a 6 meses, y la tasa anual de nuevo sangrado fue del 1.5%. La resina plástica u otro polímero, puede ser ligeramente mejor que el músculo, sin embargo un estudio con un seguimiento prolongado no encontró protección contra el resangrado durante el primer mes, sin embargo a partir de entonces el riesgo fue ligeramente menor al de la historia natural de los pacientes con aneurismas cerebrales [4,10].

8.3.4.2 Técnicas Endovasculares

Tienen como objetivo excluir el aneurismas de la circulación sanguínea sin repercusión anatómica, funcional o hemodinámica en el sistema nervioso central.

- Embolización con Coils de espiral desmontables de Guglielmi

Puede llevarse a cabo mediante embolización con Coils de espiral desmontables de Guglielmi, los coils electrolíticamente desmontables de platino son colocados más comunmente mediante técnicas endovasculares, promoviendo la trombosis del saco aneurismático para prevenir el resangrado y reduciendo síntomas que pueden estar presentes por efecto de masa.

El procedimiento se realiza como una extensión del angiograma, en el que se inserta un cateter la arteria femoral y se conducen otros cateteres hasta la circulación cerebral y dentro del aneurisma, luego las bobinas o coils se empaquetan en el aneurisma, evitando de este modo que el flujo de sangue ingrese al aneurisma. Puede ser posible que se necesiten dispositivos adiconales como el stent, para ayudar a mantener los coils dentro del aneurisma [29]. Figura 23.

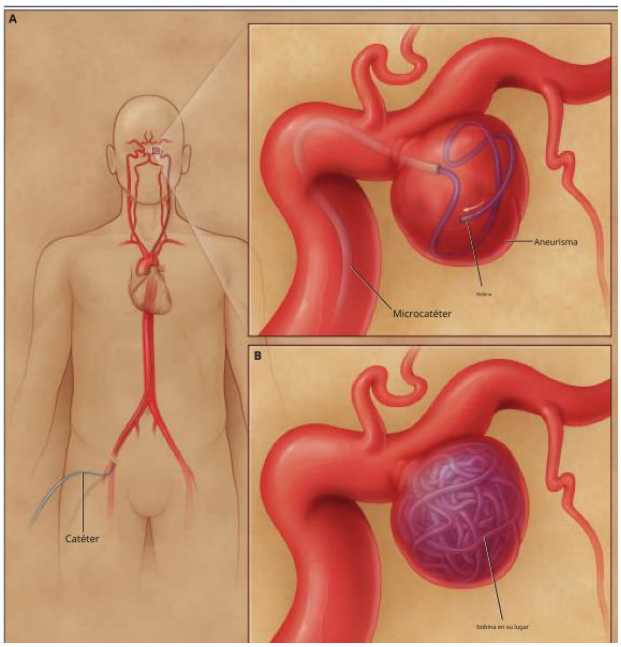

Figura No. 23 Oclusión endovascular de un aneurisma de la arteria comunicante posterior con Coils desmontables de Guglielmi.
A, Ruta del microcatéter en el aneurisma a traves de la arteria femoral derecha, la aorta y la arteria carótida izquierda y el comienzo del desplegue de los coils. B, Muestra la oclusión final del aneurismas con las espirales o coils.
Fuente: Brisman L. 2018.

- Sistema embólico líquido ONYX HD 500:

El sistema embólico liquido Onyx, conocido como Onyx HD 500, es un sistema no adhesivo, de un agente embólico líquido compuesto por un copolímero de EVOH (etileno vinil alcohol) disuelto en sulfóxido de dimetilo y polvo de tantalio micronizado suspendido para proporcionar contraste para visualización bajo fluoroscopía. Se administra mediante una iyección controlada lenta a través de un microcatéter en el aneurisma bajo control fluoroscopico. El solvente se disipa en la sangre, haciendo que el copolímero EVOH y el tantalio suspendido precipiten in situ en un embolo esponjoso y coherente, formando inmediatamente una capa con el émbolo polimérico solidificando desde el exterior hacia el interior, mientras se llena más distalmente el aneurisma, la solidificación final de este material se producen al cabo de 5 a 10 minutos [35].

Esta indicado para el tratamiento de aneurismas saculares que presenten cuello ancho de >4mm o con una relación cúpula-cuello <2 que no son susceptibles de tratamiento con clipaje quirúrgico. Está contraindicado cuando existe alguna de las siguientes condiciones:

- Cuando no es posible la colocación del catéter
- Cuando el vasoespasmo detiene el flujo sanguineo

La seguridad y eficacia como inplante a largo plazo no ha sido establecido, y debido a su naturaleza líquida se debe tener en cuenta el riesgo potencial de fuga de Onyx en arterias críticas próximas al objetivo quirúrgico. Se debe tener precaución en mujeres embarazadas y lactantes, pacientes menores de 18 años y pacientes con stents y/o coils intracraneales, pacientes con deterioro significativo de la función hepática y renal ya que su eficacia y seguridad no ha sido probada en estas poblaciones [37].

- Desviación de flujo con stents

Los aneurismas de cuello ancho representan una gran dificultad y desafío para los neurocirujanos, por lo que recientemente se han desarrollado stents los cuales han brindado a los médicos la capacidad de tratar los aneurismas manteniendo la permebilidad del vaso principal. Es una técnica endovascular en la que, en lugar de colocar espirales dentro del saco del aneurisma, se coloca un stent cilíndrico de malla metálica en el vaso sanguíneo principal, a traves del cuello del aneurisma, desviando el flujo de sanguíneo lejos de la cúpula del aneurisma [35].

Si el stent es de metal y este se encuentra de la luz de la arteria aumenta el riesgo de trombosis o accidente cerebrovascular por lo que requiere que el paciente consuma al menos dos agentes antiagregantes durante un periodo de seis meses hasta que el stent se incorpore a la pared de la arteria.

El enrollamiento del aneurisma a menudo se combina con la colocación de un stent desviador de flujo para estimular la trombosis dentro del aneurisma, evitando que las espirales salgan del aneurisma y mantiene la presión necesaria sobre las espirales para tener bajo control el aneurisma, para luego el stent actual de andamiaje a las bobinas asegurándolas en su lugar y evitando que se caiga. La obliteración completa del aneurisma puede requerir semanas a meses. Por ahora estos son el tratamiento de elección de aneurismas gigantes o de cuello ancho que afectan el segmento más proximal de la arteria carótida interna [5, 37].

De forma general, esta ténica se limita al tratamiento de aneurismas no rotos debido a la necesidad de administrar al paciente dos agentes antiagregantes plaquetarios, conceptualmente, los desviadores de flujo permiten la reconstrucción endoluminal en lugar de relleno endovascular, cuando se utilizan para aneurismas fusiformes, permiten la reconstrucción de un canal cubierto endoteliar suave en continuación con la arteria principal, por lo que permite una reducción duradera en las tasas de ruptura, ya que el aneurisma se encoge y colapsa alrededor del dispositivo.

En los Estados Unidos, el dispositivo de embolización Pipeline (PED), es el único sistema disponible para la desviación del flujo sanguíneo alrededor de los aneurismas cerebrales, el procedimiento es minimamente invasivo, en el que se coloca un dispositivo de malla de alambre de aleacion de cromo-cobalto y platino trenzado dentro de la arteria femoral, centrándose en la reconstrucción o remodelación del vaso sanguíneo debil que

alberga el aneurisma cerebral, restaurando la circulación sanguínea original y al mismo tiempo proporcionando una oclusión permanente del aneurisma.

Es decir, los desviadores de flujo aprovechan la hemodinámica, la trombosis, la inflamación, la cicatrización y el nuevo crecimiento endotelial para logar la reconstrucción endoluminal y la obliteración del aneurisma.

8.3.4.3 Clipaje versus enrollado endovascular del aneurisma

La selección del tratamiento adecuado ya sea clipaje o abordaje endovascular se basa principalmente en la edad y el estado clínico del paciente, así como también de la forma, tamaño y ubicación de aneurisma, cabe resaltar que la decisión la debe tomar un equipo multidisciplinario capacitado en ambos métodos. Según el ensayo internacional de aneurisma subaracnoideo, la mortalidad o la dependencia fue significativamente mayor en pacientes sometidos a clipaje aneurismático, sin embargo el resangrado fue mayor en pacientes sometidos al abordaje endovascular, con respecto a la tasa de discapacidad, los pacientes que se sometieron a enrollado endovascular mostraron tasas más bajas [33,34].

Con respecto a costos, el clipaje de aneurisma suele ser más elevado que el enrollado endovascular debido a que aumenta la duración de la estancia hospitalaria y costes de paciente, aunque a la larga los costos entre una técnica y otra son comparables, el costo de los materiales que se utilizan en el enrollado endovascular se equilibra con estadías hospitalarias más prolongadas en el clipaje.

8.4 CAPITULO IV Hemorragia subaracnoidea aneurismática

La hemorragia subaracnoidea (HSA) se define como la presencia o extravasación de sangre en el espacio subaracnoideo ubicado entre la piamadre y la membrana aracnoidea, la principal causa de hemorragia subaracnoidea no traumática, en el 80% de los pacientes se produce por la rotura de un aneurisma, denominándose así hemorragia subaracnoidea aneurismática, representando del 5% a 10% de todos los accidentes cerebrovasculares en los Estados Unidos, afectando a población más joven en comparación a los pacientes afectados por otros subtipos de ictus [1,12].

La ruptura de un aneurisma es sinónimo de una catastrofe cerebral, en la que la sangre se esparce hacia el espacio subaracnoideo hasta que la presión intracraneal se iguala en el sitio de ruptura deteniéndo así el sangrado y formándose un tromvo en el sitio de sangrado, y se estima una tasa de letalidad de 25 a 50% como consecuencia del sangrado original o de la nueva ruptura, sin contar a todos los pacientes que fallecen antes de recibir atención médica [12,14]. Figura 24.

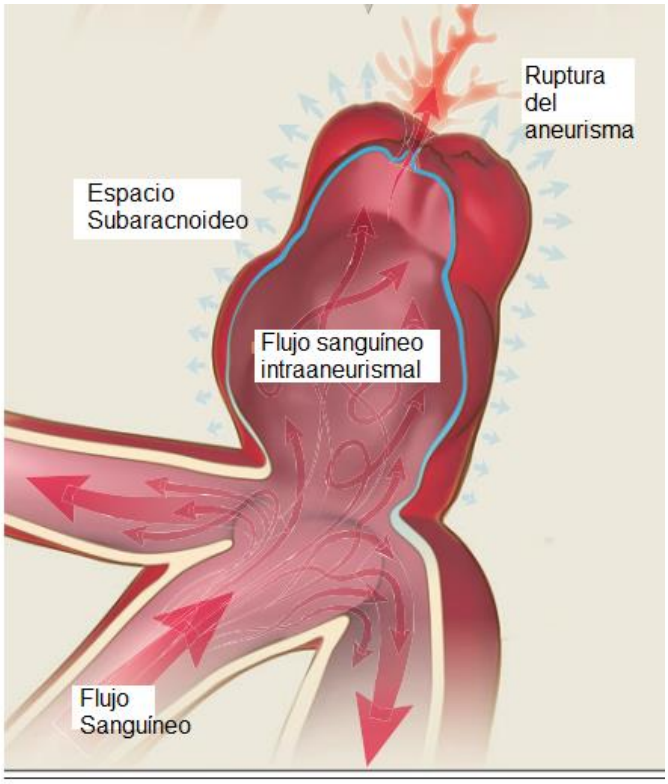

Figura No. 24. Hemorragia subaracnoidea aneurismática
Fuente: M.D. KNS. 2022

8.4.1 Incidencia

Se estima que cada año la hemorragia subaracnoidea aneurismática se presenta en 2 a 22.5 casos por cada 100,000 pacientes, esto en los Estados Unidos, algunos estudios han brindado información de que la incidencia es baja o incluso rara en los países de América Central o América del sur, y una incidencia alta en Japón y Finlandia. La incidencia aumenta con respecto a la edad, mucho más frecuente en pacientes mayores de 50 años, y tiende a ser alta en pacientes de sexo femenino, su aparición puede ser relevante y más alta en pacientes americanos africanos e hispanos, en comparación con los caucásicos [1,12,15].

La edad pico para la aparición de hemorragia subaracnoidea aneurismática es entre los 55 a 60 años, alrededor del 20% ocurre en pacientes entre 15 a 45 años. La mayoría de los casos de hemorragia subaracnoidea espontánea se debe a la ruptura de un aneurisma, y hasta el 30% de estas hemorragias se producen durante el sueño y en el 29% de los pacientes suele complicarse con hemorragia intracerebral en el 20% a 40%, y hasta el 28% puede presentar hemorragia intraventricular. Existe evidencia de que el riesgo de ruptura es mayor en primavera y otoño [12].

8.4.2 Factores de Riesgo

Del 10 al 15% de los pacientes que presentan hemorragia subaracnoidea fallecen antes de recibir atención médica, con una mortalidad del 10% en los primeros días, por lo que cabe destacar los factores de riesgo enumerados en la tabla No. 4.

Tabla No. 4 Factores de Riesgo para Hemorragia Subaracnoidea

Género femenino
Historia familiar de aneurismas (familiares de primer grado y especialmente si más de 2 han sido afectados.
Hábitos: - Tabaquismo - Abuso de alcohol - Consumo de drogas
Historia de aneurismas cerebrales (aneurismas rotos, no rotos, forma)
Enfermedades o síndromes genéticos - Síndrome de Ehlers- Danlos - Enfermedad poliquística renal autosómica dominante

Fuente: Agarwal N. 2019.

8.4.3 Etiología de la hemorragia subaracnoidea

La principal causa de HSA es el trauma, y se considera que cuando existe hemorragia subaracnoidea de causa no traumática se denomina HSA espontánea, las principales causas de hemorragia subaracnoidea espontánea se enumeran en la tabla 5.

Tabla No. 5 Causas de hemorragia subaracnoidea espontánea

Aneurismas intracraneales rotos
Malformaciones arteriovenosas cerebrales
Vasculitis o vasculopatía
Disección de la arteria cerebral media, carótida interna, arteria vertebral.
Ruptura de una pequeña arteria superficial
Trastornos de la coagulación
Trombosis del seno dural
Malformación arteriovenosa espinal (más frecuente cervical o torácica)
Hemorragia subaracnoidea cortical
Enfermedad de células falciformes
Rara vez desencadenada por el consumo de sustancias como cocaína
Rara vez secundario a la presencia de un tumor intracraneal
De causa no determinada (en el 14 al 22%)

Fuente: Agarwal N. 2019.

8.4.4 Efectos de la hemorragia subaracnoidea aneurismática

Aproximadamente un 15% de los pacientes fallecen antes de recibir atención médica, y se ha reportado que la mortalidad acumulada de la HSA aneurismática durante el primer día es del 32%, se eleva al 46% durante la primera semana, asciende al 56% durante el primer mes, alcanzando el 60% durante los primeros 6 meses, y son varios factores los que influyen en la evolución de los pacientes con HSA[12].

El 25% de los pacientes muere como resultado de las complicaciones médicas de la HSA y el 8% muere por deterioro progresivo de la hemorragia inicial y los pacientes que sobrevivieron a la hemorragia inicial tratados sin cirugía, el resangrado es la causa principal de morbimortalidad, estimándose un riesgo de 15-20% dentro de las primeras 2 semanas, y aproximadamente el 30% de los sobrevivientes presentan discapacidad moderada a grave, con tasas de dependencia persistente entre 8 y 20%[40].

De los pacientes que tienen un clipaje exitoso, el 66% no regresa a la misma calidad de vida que tenía antes de la hemorragia subaracnoidea, a esto se le suman otros factores que pueden incrementar este riesgo, como lo es la edad (mayor de 70 años, y el grado de WFNS.

8.4.5 Presentación clínica

La forma de presentación característica de la hemorragia subaracnoidea aneurismática, se define como el peor dolor de cabeza de la vida, el inicio del dolor es repentino, severo y alcanza la intensidad máxima en segundos, se denomina cefalea en trueno, presente en el 97% de los pacientes y generalmente hasta en el 40% de éstos, este dolor va precedido por un síntoma centinela o advertencia que se presenta como un dolor de cabeza que aparece 2 a 8 semanas antes de la HSA[14].

Los síntomas o signos asociados incluyen nauseas, vómitos, fotofobia, rigidez en el cuello o meningismo, déficits neurológicos focales y perdida del conocimiento, la cual puede ser breve o definitiva, ya que los pacientes gravemente afectados presentan estado mental alterado, el cual puede ir desde letargo hasta estado de coma profundo, y el grado de encefalopatía al momento de ingreso o presentación va a determinar el pronóstico. Las cefaleas centinelas pueden ocurrir sin la aparición de HSA, y esto puede explicarse por un agrandamiento del aneurisma o secundario a una hemorragia confinada dentro de la pared del aneurisma, este tipo de cefalea suele tener un inicio repentino, son más leves que las asociadas a una ruptura como tal, y pueden durar algunos minutos o días [12,14].

El síndrome vasoconstrictivo cerebral reversible (SVCR), es un diagnóstico diferencial, también conocido como angiopatía cerebral benigna, puede llegar a provocar una cefalea grave de inicio paroxístico, que puede incluir déficit neurológico y un signo característico denominado “collar de cuencas”, en la angiografía de los vasos cerebrales, que generalmente desaparece en 1 a 3 meses y en más del 50% de los pacientes existe una historia de consumo previo de sustancias vasoconstrictoras como por ejemplo cocaína, marihuana, descongestionantes nasales, interferón, nicotina)[41].

El meningismo, definido como la rigidez nucal especialmente a la flexión, puede presentarse en las primeras 6 a 24 horas, por lo que los pacientes pueden presentar signo de Kerning y/o signo de Brudzinski[1]. Figura 25

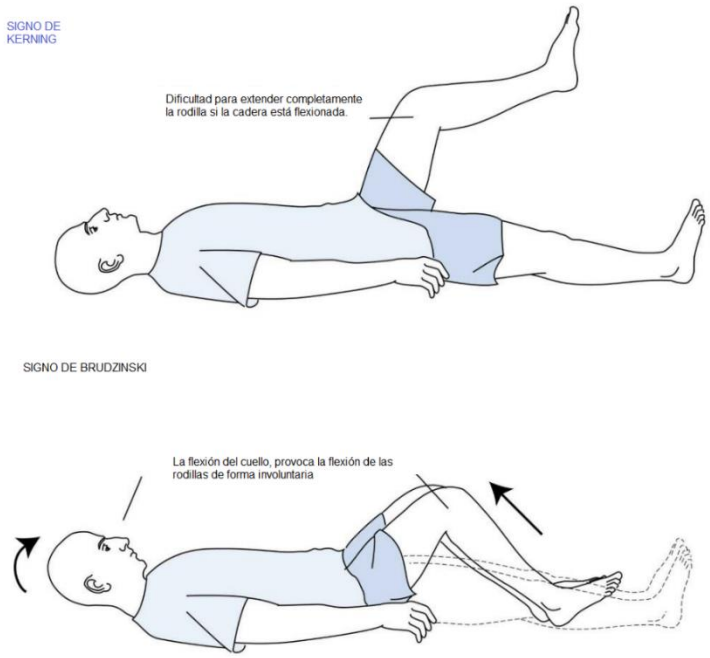

Figura No. 25 Ilustración del signo de Kerning y Brudzinski
Fuente: Galán de Juana M. 2019.

El estado de coma puede presentarse luego de la hemorragia subaracnoidea, y esto es secundario a la combinación se ciertos factores tales como:

- Aumento de la Presión intracraneana
- Daño al tejido cerebral secundario a hemorragia intraparenquimatosa
- Hidrocefalia
- Convulsiones
- Disminución del flujo sanguíneo cerebral

La hemorragia ocular ocurre en el 20 a 40% de los pacientes que presentan hemorragia subaracnoidea, la hemorragia subhialoidea se observa hasta en el 33% de los pacientes en el fondo de ojo, es un tipo de hemorragia prerretiniana, y clínicamente se evidencia sangre roja brillante cerca del disco óptico por lo que los vasos retinianos subyacentes se oscurecen. La hemorragia intraretiniana y la hemorragia dentro del humor vítreo ocurre hasta en el 27% de los casos de hemorragia subaracnoidea aneurismática, y por lo general ocurre de forma bilateral, y se ha evidenciado que es más común con aneurismas de la circulación anterior, especialmente aquellos ubicados en la arteria coroidea anterior [1,14].

Puede evidenciarse desde el examen inicial, o incluso hasta 12 días después de la hemorragia subaracnoidea, y la tasa de mortalidad aumenta en pacientes con hemorragia subaracnoidea que presentan hemorragia vítrea, y las complicaciones de estas hemorragias pueden ser: presión intraocular elevada, formación de una membrana retiniana, desprendimiento de retina. En la mayoría de los casos, desaparece de forma espontánea a los 6 a 12 meses, y en pacientes que no mejoran puede considerarse realizar vitrectomía [2,1,7].

8.4.6 Diagnóstico

La tomografía cerebral sin contraste es el primer paso fundamental en el diagnóstico de hemorragia subaracnoidea, tiene una sensibilidad del 100% si se realiza en los primeros 3 días después del inicio de los síntomas, luego a los 5 a 7 días, la sensibilidad disminuye al 50%. La sangra aparece como áreas de hiperdensidad dentro de los espacios subaracnoideos, figura 26. Se deber revisar con extrema cautela los cuernos occipitales de los ventrículos laterales y las fisuras de Silvio para evidencias hemorragias subaracnoideas sutiles [1,15].

Con el empleo de la tomografía cerebral no solo se puede evidenciar la hemorragia subaracnoidea, se puede evidenciar el tamaño de los ventrículos ya que la hidrocefalia ocurre de forma aguda en el 21% de los pacientes con hemorragia subaracnoidea aneurismática, así como también la presencia de hematomas, hemorragia intraparenquimatosa, lo cual puede ser indicación de una evacuación urgente. Y otros datos como presencia de sangre en las cisternas y fisuras, lo cual es un importante pronosticador de vasoespasmo [15].

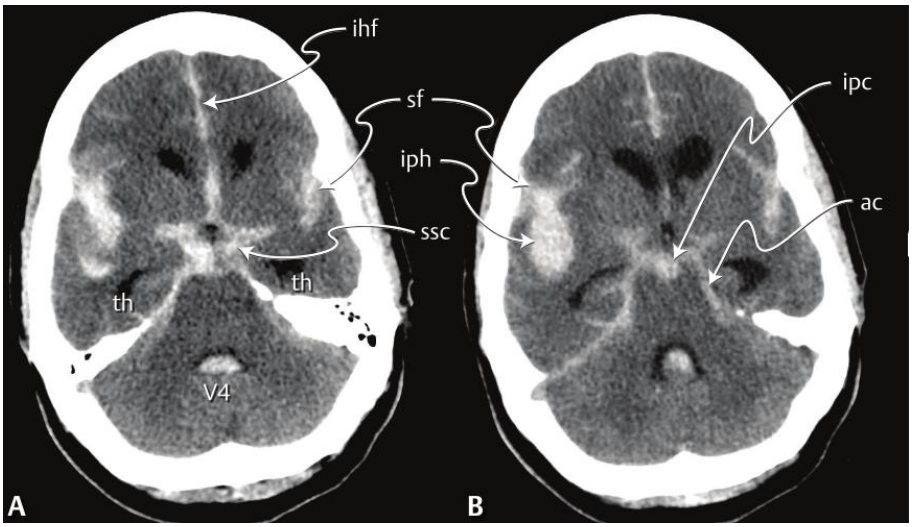

Figura No. 26 Tomografía cerebral axial computarizada de un paciente con hemorragia subaracnoidea.
Fuente: Greenberg MS. 2020.

La tomografía cerebral puede utilizarse también para predecir la ubicación del aneurisma hasta en el 78% de los casos, basándose en el patrón de sangrado, aunque es más frecuente para aneurismas de la arteria cerebral media, arteria comunicante anterior, se podría describir un patrón como el siguiente [1]:

- En aneurismas de la arteria comunicante anterior, predomina la sangre en la fisura interhemisférica anterior.
- La sangre que predomina en la fisura de Silvio es compatible con aneurismas de la arteria comunicante posterior o arteria cerebral media.
- Si la hemorragia se ubica en la cisterna prepontina o en la cisterna peduncular puede sugerir la presencia de un aneurisma en el vértice basilar.
- Sangrado en el cuarto y tercer ventrículo sugiere la presencia de su causa en la fosa posterior inferior o aneurisma en la arteria cerebelosa posteroinferior.

Existen 2 situaciones características que podrían considerarse como diagnósticos diferenciales de hemorragia subaracnoidea en tomografía cerebral, la presencia de pus a nivel cerebral y luego de la administración de contraste intravenoso o intratecal, por lo que debe tomarse en cuenta [1].

En estudios prospectivos se ha evidenciado que se detectan hasta el 97% de los aneurismas y éste estudio es eficaz y seguro cuando se usa como estudio de imagen inicial y único cuando se tiene la sospecha de aneurismas cerebrales rotos y no rotos, y puede ayudar a diferenciar los vasos adherentes de los que surgen del aneurisma, mostrando también relación con las estructuras óseas cercanas que pueden implicar cierta importancia en la planificación quirúrgica [14].

La punción lumbar, se considera que es la prueba más sensible para hemorragia subaracnoidea o para detectar xantocromía en el líquido cefalorraquídeo, sin embargo su utilidad se ha debatido últimamente sobre todo cuando se realiza después de una tomografía cerebral negativa, debido a la baja prevalencia de HSA y la dificultad para distinguir entre hemorragia subaracnoidea y trauma relacionado con la punción lumbar[15], por lo que en los últimos años esta prueba está perdiendo aceptación para el diagnóstico de HSA [40].

La resonancia magnética cerebral, cuando esta combinada con densidad de protones y secuencias de eco de gradiente, es muy sensible al hemo en el líquido cefalorraquídeo, aunque en países de bajos ingresos el acceso a una resonancia magnética cerebral esta reducido, y una de las desventajas es que es poco sensible a la HSA aguda dentro de las primeras 24 a 48 horas, especialmente con capas delgadas de sangre, es más sensible al 4to o 7mo día. La resonancia magnética FLAIR es el estudio de imágenes más sensible para detectar sangre en el espacio subaracnoideo y es útil para determinar en pacientes con múltiples aneurismas, cuál de ellos sangró [1,12].

Según una revisión sistemática publicada en el año 2015, la angiografía combinada con resonancia magnética cerebral, tiene una sensibilidad del 87% y la

especificidad del 92% para detectar aneurismas intracraneales, aunque su sensibilidad se ve disminuida significativamente para aneurismas <3mm de diámetro. Su capacidad para detectar aneurismas intracraneales depende del tamaño del aneurisma, velocidad y dirección del flujo sanguíneo en el aneurisma relativo al campo magnético, trombosis y calcificación aneurismática. Puede ser más útil en pacientes con historia de familiares de primer grado con aneurismas cerebrales, pacientes fumadores o hipertensos [2,15].

8.4.7 Escalas de clasificación de la hemorragia subaracnoidea

Una variedad de sistemas de clasificación correlaciona el estado clínico del paciente en el momento del ingreso con el resultado neurológico a largo plazo, las escalas de Hunt y Hess y la Escala de la Federación Mundial de Neurocirujanos (WFNS), permiten cuantificar la gravedad del estado clínico del paciente al ingreso, existen al menos 4 escalas de clasificación de uso común, sin embargo, las 2 escalas que más se han citado son las siguientes:

Tabla No. 6 Escala de Hunt y Hess para hemorragia subaracnoidea*.

Grado	Descripción
Grado I	Ausencia de síntomas, cefalea leve o rigidez de nuca leve
Grado II	Cefalea moderada a severa, rigidez de nuca, paresia de pares craneales.
Grado III	Obnubilación, confusión, déficit motor leve.
Grado IV	Estupor, hemiparesia moderada a severa, rigidez o postura de descerebración temprana o trastornos neurovegetativos.
Grado V	Coma, rigidez o postura de descerebración, apariencia moribunda
*Agregue un grado si el paciente presenta enfermedad sistémica grave (Diabetes mellitus, hipertensión arterial sistémica, aterosclerosis grave, enfermedad pulmonar obstructiva crónica) o vasoespasmo grave	

Fuente: Greenberg MS. 2020.

La evidencia sugiere que para pacientes clasificados en los grados 1 o 2 se operen inmediatamente luego de que se diagnostique un aneurisma, grados > 3 se puede manejar con tratamiento médico hasta que la condición mejore a grado 2 o . La excepción es que exista una hematoma potencialmente mortal o hemorragias múltiples, las cuales se recomienda operar independientemente del grado de clasificación [1,15,40].

La principal causa de muerte en pacientes con grado 1 o 2 es el resangrado, los pacientes que fueron llevados a quirófano para realizar cualquier procedimiento con Hunt y Hess grado 1 o 2, tuvieron una mortalidad del 14%.

Tabla No. 7. Sistema de calificación modificada, agrega lo siguiente.

Grado	Descripción
0	Aneurisma no roto
1 a 5	Sin reacción meníngea/cerebral, pero con déficit neurológico establecido

Fuente: Greenberg MS. 2020.

Tabla No. 8 Escala de la Federación Mundial de Neurocirujanos (WFNS)

Grado	**Escala de coma de Glasgow**	**Déficit mayor focal***
Grado I	Glasgow 15/15	Sin déficit motor
Grado II	Glasgow 13-14/15	Sin déficit motor
Grado III	Glasgow 13-14/15	Con déficit motor
Grado IV	Glasgow 7-12/15	Con o sin déficit motor
Grado V	Glasgow 3-6/15	Con o sin déficit motor
*Afasia, hemiparesia o hemiplejía.		

Fuente: Hoyos J, Moscote L. 2019.

8.4.8 Manejo inicial

Cuando un paciente sobrevive a la ruptura inicial de un aneurisma y recibe atención médica, el manejo de la HSA aneurismática se enfoca en revertir o estabilizar las secuelas agudas, las cuales atentan contra la vida del paciente, por lo que va centrado inicialmente en un adecuado manejo de la vía aérea, normalizarla función cardiovascular y tratar las convulsiones, estos pasos se recomiendan antes de realizar estudios de diagnóstico [1,15].

El objetivo del manejo inicial de la HSA es evitar la lesión isquémica al tejido cerebral, por lo que se debe conseguir un adecuado y constante flujo sanguíneo cerebral y mantener la presión de perfusión cerebral >70mmHg. Aplicar los principios básicos de soporte vital básico; controlar la vía aérea, ventilación y soporte circulatorio, colocación de la cama en posición de semifowler a 30°, con el cuello en posición neutra, estricta restricción de estímulos, analgesia, sedación, manejo de líquidos y electrolitos, control de excreta urinaria y monitorización cardiodinámica continua [14,15].

El resangrado es la preocupación principal durante la estabilización inicial, así como también puede desarrollarse hidrocefalia de forma aguda, la cual es obstructiva debido al bloqueo del flujo de LCR por la presencia de un coagulo de sangre [7].

Los objetivos del tratamiento médico inicial incluyen:

- Aumento del flujo sanguíneo cerebral, y para lograrlo se acude a la terapia hiperdinámica, con el objeto de aumentar la presión de perfusión cerebral

(PPC), mejorar la reología sanguínea, ya que luego de la HSA aumenta la agregación de glóbulos rojos. Mantener la euvolemia, ya que en las primeras 24 horas los pacientes presentan hipovolema después de la HSA evitando la hipervolemia profiláctica.

- Neuroprotección: hasta el momento no existe evidencia de que los medicamentos hayan demostrado ser efectivo o aprobados para su uso como agentes neuroprotectores [4,40].

Con respecto al manejo de la presión arterial y el volumen, en pacientes con aneurisma no clipado, la expansión suave del volumen con ligera hemodilución y la elevación leve de la presión arterial puede ayudar a prevenir o minimizar los efectos del vasoespasmo y pérdida de sal cerebral. Evitando la hipertensión extrema con el objetivo de evitar el resangrado. Se debe evitar la hipervolema e hipotensión, ya que aumenta las complicaciones, no mitiga el vasoespasmo y puede exacerbar la isquemia respectivamente [4,40].

En cuanto al manejo de la presión arterial luego de la hemorragia subaracnoidea aún existe controversia, luego de la HSA el rango entre los límites superior e inferior de la autorregulación del flujo sanguíneo cerebral se estrecha, por lo que la perfusión del cerebro depende aún más de la presión arterial y el manejo agresivo de la PA pone en riesgo de isquemia el área donde se ha comprometido la autorregulación cerebral, se recomienda reservar el uso de medicamentos antihipertensivos a aquellos pacientes con aumento extremo de la PA o en aquellos en los que se evidencia daño a órgano blanco, la hipertensión puede aumentar el riesgo de una nueva ruptura, y los estudios disponibles son escasos para respaldar objetivos específicos de presión arterial [40, 14].

La terapia fibrinolítica puede estabilizar el trombo inicial en el sitio de sangrado, en un ensayo aleatorizado y controlado, la incidencia de nueva ruptura del aneurisma fue del 2% entre los pacientes que recibieron terapia antifibrinolítica en comparación con el 11% de los pacientes que no recibieron dicha terapia, aunque es beneficiosa cuando se retrasa el tratamiento del aneurisma, su uso no mejoró los resultados generales e incluso se ha asociado a un mayor riesgo de trombosis venosa profunda e isquemia cerebral tardía [40,1].

Las convulsiones están presentes hasta en el 20% de pacientes con HSA, aumentando aún más en pacientes que presentan de forma asociada hemorragia intraparenquimatosa, causando inestabilidad hemodinámica, la cual precipita la reruptura del aneurisma, el 5% de pacientes tienen una convulsión en el posoperatorio inmediato con o sin HSA, en algunos estudios no se recomienda la profilaxis de rutina, sin embargo una convulsión generalizada puede ser devastadora en presencia un aneurisma tenue por lo que en algunos centros se administran anticonvulsivantes al menos 1 semana después de la cirugía, teniendo como medicamento de primera línea levetiracetam de 500mg vía oral o intravenoso cada 12 horas, y de segunda línea fenitoína a dosis de 15mg/kg/día [4].

Existe controversia y debate en cuando al momento de intervención, la cirugía temprana puede asegurar el cuello del aneurisma evitándose el resangrado y por ende un pronóstico sombrío. Los pacientes en los que se produce una nueva ruptura del aneurisma tienen un riesgo mucho mayor de muerte y lesión neurológica en comparación de los pacientes con una sola ruptura.

8.4.9 Pronóstico

Depende de varios factores como el estado clínico al ingreso, edad, comorbilidades, tiempo transcurrido desde el inicio de la hemorragia a la instauración de tratamiento médico, la cantidad de sangrado observado en la tomografía cerebral, siendo los más importantes el estado clínico del paciente y nivel de conciencia, la mortalidad a los 6 meses de pacientes con hemorragia subaracnoidea es hasta del 40%, evidenciándose secuelas neuropsicológicas hasta en un 25% [40].

El grado neurológico al ingreso es un factor importante en cuanto a la determinación del pronóstico, tabla 9, la hemorragia subaracnoidea aneurismática grado IV y V en la escala de Hunt y Hess por ruptura de aneurisma de la arteria cerebral media con presencia de hemorragia intraparenquimatosa son de especial importancia debido a que están asociadas a condiciones clínicas poco favorables y mal pronósticos a corto y largo plazo [14,40].

Con respecto a la edad, una serie de casos grande evidenció que en los pacientes mayores de 70 años la mortalidad era 3 veces superior que en los pacientes de entre 30 a 39 años, y la presencia de hemorragia interventricular es una gran predictor independiente de mal pronóstico[40]. En una serie de casos en el año 2012 se intentó determinar cuáles eran los factores determinantes del resultado funcional en pacientes con HSA se demostró que una HSA grado V, edad avanzada, hematomas ocupantes de espacio, signos de herniación cerebral y aneurismas grandes o gigantes son predictores de resultados desfavorables [16].

Tabla No. 9 Escala de pronóstico de la HSA de la Federación Mundial de Neurocirujanos

Escala	Pronóstico
Hunt y Hess I y II	75 – 90% de buena recuperación 5-15% de mortalidad y estado vegetativo
Hunt y Hess III	55-75% de buena recuperación 15-30% de mortalidad y estado vegetativo
Hunt y Hess IV	30-50% de buena recuperación 35-45% de mortalidad y estado vegetativo
Hunt y Hess V	5-15% de buena recuperación 75-90% de mortalidad y estado vegetativo

Fuente: Hoyos J, Moscote L. 2019.

Se ha utilizado en monitoreo electroencefalográfico continuo para predecir los resultados funcionales a corto plazo en pacientes con hemorragia subaracnoidea de mal grado, los hallazgos predictores de un mal pronóstico y recuperación tardía a los 3 meses son: alteración del patrón normal de sueño, descargas epilépticas periódicas, descargas epileptiformes lateralizadas periódicas, crisis no convulsivas y estatus epiléptico.

8.5 CAPITULO V Vasoespasmo Cerebral

El término “vasoespasmo cerebral” fue descrito por primera vez en el año de 1953 por Ecker y Riemenschneider, y lo definieron como la presencia de estrechamiento anormal y segmentario focal o difuso de las arterias del círculo de Willis o circulo arterial cerebral. Es un suceso importante y uno de los factores pronósticos más importantes en pacientes con hemorragia subaracnoidea aneurismática, aumentando la morbimortalidad hospitalaria y afectando significativamente la recuperación funcional a largo plazo[41, 1]. Tal es su relevancia que su tratamiento es igual de importante a la oclusión aneurismática y el cual debe realizarse con equipo multidisciplinario [41].

Casi nunca se presenta antes del 3er día o luego del 17vo día del inicio de la HSA, su incidencia máxima se da entre el 6to a 8vo día después de la HSA, produciendo cambios patológicos dentro de las paredes de los vasos arteriales y no solo vasoconstricción[4.] Es una afección que con mayor frecuencia se observa después de la hemorragia subaracnoidea aneurismática, pero también puede estar presente luego de hemorragias intracraneales, específicamente hemorragia intraventricular, traumatismo craneoencefálico, cirugía cerebral, punción lumbar, lesión hipotalámica e infección [1,4].

8.5.1 Clasificación

Debido a que el vasoespasmo cerebral es un fenómeno dinámico y responde a múltiples procesos químicos del cerebro, existen varias clasificaciones:

- Local o difuso
- Asintomático o sintomático
- Proximal o distal
- Así como también por su método diagnóstico: angiográfico, ecosonográfico o perfusorio.

8.5.1.1 Vasoespasmo subangiográfico

No es detectado por angiografía por sustracción digital y corresponde al vasoespasmo cerebral distal en arterias de pequeño calibre, especialmente ramos piales o distales de la arteria cerebral media, anterior o posterior, la fase arterial de la angiografía es normal y solo se evidencia lentificación en la fase de llenado capilar del territorio afectado, por lo que sugiere la presencia de vasoespasmo distal.

8.5.1.2 Vasoespasmo angiográfico

Se evidencia como estenosis segmentaria de las arterias basales del cerebro, es de inicio focal y ciscunscrito a la arteria portadora del aneurisma, y si evoluciona se hará difuso afectando a varias ramas primarias y secundarias del círculo arterial cerebral: sifón carotídeo, segmentos M1 y M2 de la arteria cerebral media, segmentos A1 y A2 de la arteria cerebral anterior, segmentos P1 y P2 de la arteria cerebral posterior, arteria basilar y el segmento V4 de las arterias vertebrales.

La severidad del vasoespasmo angiográfico es leve si la estenosis es menor al 25%, moderado entre el 25% y el 50%, severo entre el 50% y 75% y muy severo cuando la luz de la arteria tiene una estenosis mayor al 75%. La magnitud del vasoespasmo cerebral angiográfico dependerá de la concentración de sangre en el espacio subaracnoideo, la escala tomográfica de Fisher fue creada para predecir el riesgo de vasoespasmo cerebral, Tabla 10, a mayor puntaje mayor concentración en el espacio subaracnoideo y mayor riesgo de vasoespasmo cerebral [42].

Tabla No. 10. Escala de Fisher Modificada (correlación entre la presencia de sangrado en la TC y el riesgo de vasoespasmo**)**

Grado	Hallazgo tomográfico*	Riesgo de vasoespasmo sintomático
0	No hemorragia subaracnoidea o hemorragia intraventricular	0%
1	Hemorragia subaracnoidea delgada o mínima focal o difusa con espesor menor 1mm, no hemorragia intraventricular	24%
2	Hemorragia subaracnoidea delgada o mínima focal o difusa con espesor menor 1mm, con hemorragia intraventricular	33%
3	Hemorragia subaracnoidea gruesa espesor mayor a 1mm, no hemorragia interventricular	33%
4	Hemorragia subaracnoidea gruesa con espesor mayor a 1mm, con hemorragia interventricular	40%
*Las mediciones son realizadas en la mayor dimensión longitudinal y transversal en la tomografía computarizada, realizada dentro de los primeros 5 días luego de la hemorragia subaracnoidea.		

Fuente: Greenberg MS. 2020.

8.5.2.3 Vasoespasmo clínico

La posibilidad de que se presenten síntomas asociados a vasoespasmo cerebral es mayor cuando mayor número de arterias son afectadas, y a mayor grado de estenosis, y el paciente puede presentar datos focales y no focales como síntomas neurológicos asociados al vasoespasmo cerebral. Los síntomas no focales son producidos por hipoxia cerebral difusa siendo estos somnolencia, confusión, crisis convulsivas y fiebre. Los

síntomas focales se manifiestan como isquemia cerebral retardada y es la causa más frecuente de deterioro neurológico durante la estancia hospitalaria, y los signos o síntomas neurológicos focales corresponderán al territorio arterial afectado [1,4].

También denominado déficit neurológico isquémico tardío (DNIT) o vasoespasmo sintomático, caracterizado por confusión o disminución del nivel de conciencia, cabe resaltar que el diagnóstico es de exclusión [41].

8.5.2 Fisiopatología del Vasoespasmo

Estudios en animales y en cultivos celulares han demostrado que el vasoespasmo es una reacción inflamatoria severa, la cual es capaz de producir cambios a nivel de los vasos sanguíneos, tales como procesos de remodelación arterial, cambios metabólicos celulares y expresión genética, lo cual ocasiona daño endotelial y neural[41.] Luego de la ruptura del aneurisma, la arteria presenta un periodo de contracción arterial aguda con el objetivo de evitar la extravasación de sangre al espacio subaracnoideo y la formación del coagulo y el principal espasmogénico encontrado en estudios es la hemoglobina.

La lisis del eritrocito libera hemoglobina y el proceso de oxidación de oxihemoglobina a metahemoglobina produce radicales libres de oxígeno los cuales son altamente tóxicos, éstos interaccionan con los fosfolípidos de la membrana celular induciendo una peroxidación lipídica, facilitada por el ion ferroso presente en el grupo Hem. La degradación de la hemoglobina en el espacio subaracnideo activará el catabolismo de dicho grupo, y este será responsable del desarrollo del vasoespasmo cerebral, además la oxihemoglobina inhibe la expresión del óxido nítrico que es un potente vasodilatador [7,2].

Las citocinas son las responsables de la modulación de la respuesta inflamatoria, induciendo la expresión de ciclooxigenasa 2, prostanoides, prostaciclina y tromboxano A2, con acción vasoconstrictora y de éstas depende que la respuesta inflamatoria sea leve y focal o severa y sistémica, conforme avanza el daño cerebral estas citocinas son producidas, siendo factores clave en el desarrollo de edema cerebral y vasoespasmo arterial, La oxihemoglobina, un mediador importante, induce la formación de O_2 activado, actuando sobre el músculo liso para producir vasoconstricción, peroxidación lipídica, inhibiendo la expresión de prostaciclina que es un vasodilatador y antiplaquetario importante[7]. Tabla 11

Tabla No. 11 Cambios patológicos en el vasoespasmo cerebral

Tiempo	Capa del vaso	Cambio patológico
Día 1-8	Adventicia	Aumento de células inflamatorias (linfocitos, células plasmáticas, mastocitos) y tejido conectivo.
	Media	Necrosis muscular y corrugación de la capa elástica
	Intima	Engrosamiento con tumefacción endotelial y vacuolización, apertura de uniones estrechas interendoteliales.
Día 9-60	Intima	Proliferación de células musculares lisas, engrosamiento progresivo de la íntima.

Fuente: Greenberg MS. 2020.

Vollarth et al., evidenciaron que el aumento en la concentración de Ca^{2+} intracelular por exposición del músculo liso a la oxigemoglobina, es contrarrestado por inhibidores de la fosfolipasa C como la neomicina, por lo que la activación de la fosfolipasa C por tromboxano A2 y neurotransmisores como adrenalina, serotonina, glutamato, permitirá que la fosfolipasa C degrade el fosfolípido fosfatidilinositol bifosfato (PIP2), diacilglicerol (DEG) e inositol (IP3) favoreciendo la remoción del calcio desde el sistema retículo-endoplasmático, activándose la miosina cinasa para producir la contracción del músculo liso mediante la interacción de la actina con las cadenas de miosina [41].

8.5.3 Presentación clínica

Los hallazgos clínicos generalmente se desarrollan gradualmente, siendo estos no localizados como por ejemplo la cefalea creciente, alteraciones del nivel de conciencia, desorientación o meningismo. Así como también pueden aparecer signos focales como la parálisis de los nervios craneales y déficit motores focales.

La incidencia de vasoespasmo es mayor en la distribución de la arteria cerebral anterior que en la arteria cerebral media, se ha descrito el síndrome de la arteria cerebral anterior (ACA) en el cual predominan hallazgos de predominio del lóbulo frontal tales como: abulia, incontinencia urinaria, somnolencia, lentitud, respuestas tardías, confusión, susurro. Los infartos bilaterales de distribución de la arteria cerebral anterior por lo general se deben a vasoespasmo después de la ruptura de un aneurisma de la arteria comunicante anterior [42].

El síndrome de la arteria cerebral media se presenta como hemiparesia, monoparesia, afasia o apractagnosia del hemosferio no dominante es decir dificultad para usar objetos o realizar actividades motoras hábiles debido a lesiones en los lóbulos occipital inferior o parietal. El riesgo es mayor en condiciones en las que la sangre arterial a alta presión entra en contacto con los vasos en la base del cerebro y el vasoespasmo cerebral rara vez se produce en el contexto de hemorragia intraparenquimatosa o intraventricular pura [41, 14].

El grado en la escala de Hunt y Hess al ingreso se correlaciona con el riesgo de vasoespasmo cerebral, Tabla 12, y la cantidad de sangre en la tomografía cerebral se correlaciona con la gravedad del vasoespasmo cerebral, tabla 10. La mayor incidencia es en pacientes con mayor edad, historial de tabaquismo, hipertensión preexistente.

Tabla No. 12 Correlación de Déficit neurológico isquémico tardío con el grado de Hunt y Hess.

Grado de Hunt y Hess	% DNIT (Déficit Neurológico Isquémico Tardío)
1	22%
2	33%
3	52%
4	53%
5	74%

Fuente: Greenberg MS. 2020.

8.5.3.1 Evolución temporal del vasoespasmo cerebral

10 Inicio: casi nunca antes del día 3 posterior a la hemorragia subaracnoidea.

11 Frecuencia máxima de inicio durante los días 6 a 8 posteriores a la hemorragia subaracnoidea. El período de riesgo típico es entre el día 3 y 14.

12 El vasoespasmo clínico casi siempre se resuelve el día 12 después de la HSA. Una vez se diagnostica el vasoespasmo radiográfico, este resuelve lentamente en 3 a 4 semanas.

13 El inicio suele ser insidioso, pero alrededor del 10% tiene un deterioro abrupto y severo [5].

8.5.4 Diagnóstico

La angiografía por sustracción digital es el “gold estándar” para el diagnóstico de vasoespasmo cerebral, figura 27, es un estudio dinámico el cual permite cuantificar la zona de estenosis y valorar el tiempo de tránsito del medio de contraste de la fase arterial a la fase venosa pasando por la fase capilar y así determinar la presencia de vasoespasmo cerebral proximal y distal. Permite iniciar tratamiento intraarterial químico o mecánico para disminuir la severidad del vasoespasmo mejorando la circulación cerebral. Este estudio no está exento de complicaciones, y éstas varían de acuerdo a las comorbilidades del paciente, puede presentarse en el 0.3% de pacientes con lesiones vasculares no rotas, hasta el 3.7% en pacientes con hemorragias e infartos cerebrales [43].

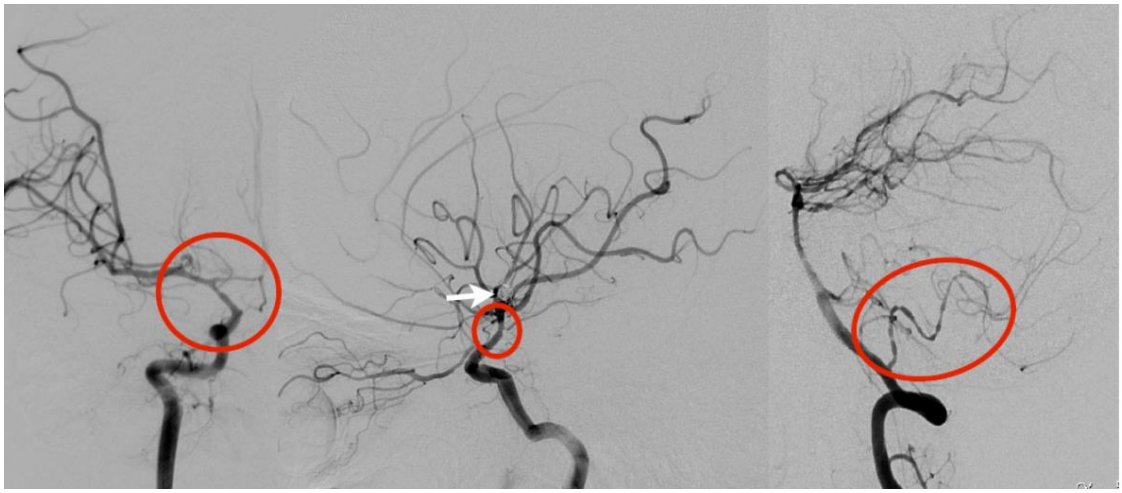

Figura No. 27 Angiografía por sustracción digital que muestra el vasoespasmo cerebral radiográfico.
Fuente: Murillo Bonilla LM, Magaña G, Uribe P. 2018.

Comentario: La primera figura muestra espasmo del tope de la arteria carótida y el primer segmento de la arteria cerebral media (M1) y cerebral anterior (A1). La segunda imagen muestra vasoespasmo del sifón carotídeo y la tercera imagen muestra vasoespasmo segmentario y difuso de la arteria cerebelosa posteroinferior. Flecha blanca; muestra un aneurisma ocluido con espirales de platino en su interior.

La angiotomografía cerebral y la tomografía computarizada por perfusión de imagen se han utilizado cada vez más para evaluar a los pacientes para relevancia clínica del vasoespasmo e isquemia, entre las ventajas de este estudio destacan una evaluación precisa y no invasiva de formación de imágenes rápida, adquisición y reconstrucción de imágenes y no hay limitación anatómica en la formación de imágenes. En un metaanálisis publicado en el año 2012, la angiotomografía presentaba una sensibilidad del 79.6% y 9301% de especificidad [43].

El Doppler transcraneal, un análisis ultrasonográfico de la hemodinamia cerebral, fue introducido por Aaslid, et al, en el año de 1982, en las últimas décadas se ha convertido en un pilar fundamental en la detección de vasoespasmo cerebral, una técnica no invasiva, portátil, en la que se mide la velocidad de flujo sanguíneo y la dirección en las porciones proximales de las arterias cerebrales más grandes, a través de una ventana acústica transtemporal [42].

La Academia Americana de Neurología y el comité experto, refiere el nivel A, como evidencia clase II, el uso de Doppler transcraneal, el vasoespasmo grave puede ser identificado de forma confiable, aún así a pesar de la variable sensibilidad y velocidad sanguínea, es ideal para realizar un monitoreo diario durante la fase máxima del vasoespasmo. Mide la velocidad de flujo sanguíneo cerebral sistólica, media y diastólica de las arterias del círculo de Willis, por lo que la elevación de las velocidades indicará vasoespasmo cerebral [30,5].

Las velocidades de flujo sanguíneo cerebral (VFC), se obtienen colocando una zona de 2Mhz en la región temporal, orbitaria y occipital, e insonando en diferentes profundidades para obtener las velocidades de diferentes segmentos de las arterias principales, las cuales serán mediadas en cm/seg, se debe tener la fiabilidad de que la elevación de las velocidades de flujo sanguíneo cerebral sea por vasoespasmo y no por hiperdinamia, por lo que se registran las velocidades de flujo sanguíneo media en el primer segmento de la arteria cerebral media y se divide entre las VFC de la arteria carótida interna extracraneal, a esto se le conoce como índice de Lindegaard [30],

Si el índice se encuentra menor a 3 indica un fenómeno de hiperdinamia, y si es mayor de 6 indicará vasoespasmo cerebral en el caso de elevación de VFC en las arterias cerebrales. Tabla 13.

Tabla No. 13 Interpretación de Doppler transcraneal para vasoespasmo cerebral

Velocidad media de la ACM (cc/seg)	Relación ACM:ACI Índice de Lindegaard	Interpretación
<120 cm/seg	<3	Normal
120-200 cm/seg	3-6	Vasoespasmo moderado
>200 cm/seg	>6	Vasoespasmo severo
*Las velocidades en este rango son específicas para el vasoespasmo, aunque con una sensibilidad del 60%.		

Fuente: Valderrama J. et al. 2019.

La resonancia magnética cerebral, es el estudio de imagen de elección para detectar isquemia cerebral asociada a vasoespasmo cerebral, en las secuencias FLAIR y T2, en el contexto de un paciente con hemorragia subaracnoidea [42].

8.5.5 Tratamiento

Aún no existe un consenso acerca del tratamiento, aunque en los últimos años se ha obtenido evidencia de que el momento de la intervención es crítica y la intervención temprana es fundamental para evitar la isquemia. Para prevenir el vasoespasmo, se debe iniciar con el diagnóstico de hemorragia subaracnoidea aneurismática, y previniendo la hipovolemia, la anemia post HSA empleando técnicas adecuadas de hidratación. El tratamiento temprano de aneurisma como tal ya sea con clipado o enrollado no previene el riesgo de vasoespasmo cerebral, pero facilita el tratamiento al eliminar el riesgo de resangrado y la extracción del coágulo [41,1].

La comprensión de los mecanismos fisiopatológicos del vasoespasmo cerebral y sus tiempos de presentación, han permitido racionalizar el tratamiento y utilizar el Doppler transcraneal (DTC) como guía de la decisión terapéutica, se recomienda que a todo paciente con HSA aneurismática se re realice DTC por 7 días, si se descarta la presencia de vasoespasmo, se suspende el monitoreo y se indica nimodipino y normovolema [41].

Todos los pacientes en estado crítico, el abordaje inicial es crucial para el pronóstico del paciente, se deben estabilizar las constantes vitales, y deben tener un

monitoreo continuo y estricto de los signos vitales, una adecuada oxigenación, la necesidad de ventilación mecánica va a depender de la dificultad para mantener una adecuada oxigenación.

Si se diagnostica vasoespasmo asintomático leve a moderado, el DTC se continua hasta el día 14 y al tratamiento se asocia simvastatina de 40mg/día, terapia triple H con apoyo de aminas para mantener un presión arterial media de 90 a 110mmHg, si se diagnostica vasoespasmo severo o vasoespasmo sintomático, se recomienda aumentar la presión arterial media mayor a 110mmHg y el paciente pasa a hemodinámica para angioplastia química y sólo sino se consigue una adecuada respuesta se recurre a angioplastia mecánica.

Revisiones sistemáticas de la literatura han mostrado que concentraciones séricas de glucosa mayores de 140mg/dL están asociadas a mal pronóstico, en el estudio de Latorre, hasta el 40% de pacientes con niveles de glucosa superiores a 140mg/dL, tenían mal pronóstico en los primeros 3 a 4 días [41,42].

Si bien la evidencia carece del número de pacientes necesario para ser evidencia tipo I, el único fármaco que ha demostrado reducir los eventos adversos y ha mejorado el pronóstico de los pacientes con HSA aneurismática es la nimodipina de 60mg vía oral, cada 4 horas por 21 días, iniciándose en los primeros 4 días de ocurrido el evento y se inicie antes de la presencia de vasoesapsmo cerebral[42]. Si de administra nimodipina por via intravenosa, así como también otros fármacos como la nicardipina ha mostrado discreta reducción del vasoespasmo cerebral sintomático, aunque la mejoría clínica a los 3 meses en comparación con el placebo no se ha demostrado [40].

Estudios recientes han demostrado que el uso de estatinas puede ser prometedor, debido a sus propiedades pleiotrópicas y antiinflamatorias en el endotelio, un metaanálisis se utilizó simvastatina y pravastatina, demostrando una tendencia de mejor pronóstico en el grupo de estatinas en comparación del grupo placebo, con un índice de confiabilidad del 95%, luego se realizó un estudio clínico aleatorio llamado Simvastatin in aneurysmal subarachnoid hemorrhage (STASH, sus siglas en ingles), con el objetivo de demostrar si la simvastatina es útil o no en la prevención de vasoespasmo cerebral en pacientes con hemorragia subaracnoidea aneurismática [41].

En el estudio se incluyeron a 391 pacientes a quienes se les administró 40mg de simvastatina al día por 21 días y a 412 pacientes en el grupo placebo, dando como resultado que a los 6 meses se tenía un pronóstico favorable en el 72% de los pacientes a quienes se les administró simvastatina, con un índice de confiabilidad de 95%.

El tratamiento invasivo, se considera cuando el tratamiento médico no ha dado resultado, dentro de las opciones están la angioplastia química (AQ) o angioplastia mecánica (AM), aunque sus indicaciones precisas aún no están bien establecidas, el Instituto Panvascular de Occidente de la Ciudad de México, recomienda lo siguiente:

- Pacientes con vasoespasmo cerebral asintomático, que en el Doppler transcraneal se evidencia una velocidad media de la ACM de 200cm/seg e índice de Lindegaard de 6, llevarlos a sala de hemodinámica para corroborar la presencia de vasoespasmo severo e iniciar tratamiento farmacológico con AQ.
- Pacientes con vasoespasmo sintomático, a pesar de que recibieron tratamiento médico, que continúen con síntomas, también se recomienda llevarlos a la sala de hemodinámica para realizar angioplastia química y de no mejorar el espasmo arterial o en la fase capilar del estudio, es candidato a angioplastia mecánica.

La angioplastia química es un procedimiento que supone un alto costo para los servicios de salud y/o para el paciente, se realiza con 3 a 5 bolus de nimodipina en dosis de 20microgramos, hasta una dosis total de 1200microgramos por sesión, otros protocolos indican el uso de nimodipina intraarterial, administrando el fármaco desde la carótida interna o las arterias vertebrales en dosis de 3 a 5 mg diluidos, por arteria, y se infunden a una velocidad de 0.1mg/minuto, aunque el nivel de evidencia es bajo [42].

8.6 CAPITULO VI Microneurocirugía de aneurismas cerebrales

El abordaje se va a definir con respecto a la ubicación del aneurisma, sin embargo, para realizar la craneotomía se requiere de lo siguiente: Para que el cráneo este en una adecuada posición y se afiance con firmeza a ésta, por lo que inicialmente se describen los dispositivos de fijación craneal, con puntos de fijación, y el elemento principal es una abrazadera creada para que se le adapten tres puntos afilados, y evitando colocarlos en huesos delgados y el músculo temporal grueso.

Los puntos de fijación deben de colocarse lejos de los ojos y los lugares en donde se realizará la incisión, completando el posicionamiento final y el sujetador se asegura a la mesa de operaciones. El mayor beneficio del uso de la abrazadera, es evitar que se lesione la piel de la cara, lo cual puede ocurrir luego de que el rostro descansa por varias horas en una misma posición, como no cubren la cara, permiten un monitoreo electromiográfico de los músculos faciales, si fuera necesario [43].

Inicialmente se utilizaba la trefina y la sierra de Gigli, para realizar la remoción de placas gruesas de hueso, aunque en algunos hospitales se siguen utilizando, en la actualidad, se están utilizando los craneotomos, los cuales son taladros neuroquirúrgicos de alta velocidad utilizados para disminuir el grosor del hueso y removerlos con suavidad. También se utiliza para la colocación de orificios de trepanación y elevación de colgajos óseos, con una disponibilidad de fresas desde las más delgadas para trabajos más delicados como lo es la remoción del proceso clinoideo anterior [42,2].

El craneotomo debe sostenerse como un bolígrafo, y con movimientos finos como un ligero pincelado puede remover el hueso con mayor precisión y control del instrumento cuando se usa a mayores velocidades, la irrigación constante de solución salina se utiliza

con el objetivo de evitar la transmisión de calor al hueso y estructuras neurales, previniendo la necrosis ósea secundaria al calor, la irrigación debe ir dirigida a la fresa, garantizando su limpieza adecuada y manteniendo la fresa limpia de polvo óseo, éste debe limpiarse de forma adecuada ya que tiene potentes propiedades osteogénicas [46].

Las curetas óseas se utilizan con el objetivo de quitar la última capa de hueso entre la superficie de la perforación y las estructuras cerebrales o vasculares, las hay rectas y anguladas, y ésta se sostiene de manera que su borde de corte se pueda ver en su totalidad, realizando el corte con la parte lateral siempre que sea posible.

8.6.1 Instrumentos

8.6.1.1 Retractores cerebrales

Permiten que el cirujano trabaje en un espacio confinado sin que las manos del ayudante sirvan de obstáculo, manteniendo la elevación constante y suave del cerebro, incluye espátulas cerebrales ahusadas y rectangulares que se aplican a la superficie protegida del cerebro. Los brazos flexibles sirven de apoyo para las espátulas en cualquier posición dentro del campo operatorio. Los sistemas retractores de autoretención tienen brazos flexibles con un cable interno que sostiene el brazo en la posición deseada cuando se aprieta [2,4].

8.6.1.2 Las espátulas cerebrales

Las cuales se utilizan para elevar el cerebro o con el objetivo de separar los bordes de las incisiones en la cisura silviana o corticales.

8.6.1.3 Disectores

Los hay macrodisectores como los tipos Penfield o Freer, en la cirugía de aneurismas se utilizan los microdisectores, el más utilizado es el disector tipo lágrima, el cual separa las ramas perforantes y las bandas aracnoideas con respecto al cuello del aneurisma. Los disectores a 40° en forma de lágrima, son los más adecuados para definir el cuelo de un aneurisma, y para separar las arterias de los nervios, ya que las puntas deslizan con facilidad hacia adentro y afuera de áreas de difícil acceso, sin avulsión de las arterias perforantes o atrapamiento de tejidos delicados[2].

8.6.1.4 Succionador

Los hay de punta roma y redonda, Yasargil et al y Rhoton y Merz reportaron el uso de los tubos de succión con punta roma redonda, permitiendo que los tuvos pudieran utilizarse para la manipulación del tejido, generalmente 5 French el cual asiste en la retracción del cuello aneurismático para la disección, si se presentara una hemorragia abundantes puede utilizarse succionador 7 o 9 French, la micro cureta con copa de 1.5mm, es útil para remover la duramadre, el disector de espátula se utiliza para definir bien el cuello del aneurisma y separar los vasos perforantes con respecto a la pared del aneurisma[2].

8.6.1.5 Las pinzas de bayoneta

Con hojas de 9.5cm y puntas de 0.5mm con pequeñas estrías dentro de la punta, son utilizadas para agarrar las bandas aracnoideas y fibrosas alrededor de un aneurisma. La microtijera de bayoneta con hojas rectas y curvas se utiliza para dividir las adherencias que se encuentren alrededor del cuello del aneurisma. Anexo 4

8.6.2 Clips

Los clips de oclusión permanente de aneurismas, los hay de diferentes formas y tamaños, hay múltiples proveedores, diseños y modelos disponibles en el mercado, el modelo principal que se ha utilizado en la neurocirugía contemporánea ha sido el modelo del fabricante Yasargil, actualmente está hecho de la aleación Ti6A14V. Aunque actualmente en el mercado existen muchos más fabricantes de clips para oclusión de aneurismas cerebrales [48]. Anexo 5

Dentro de las características que deben cumplir los clips a utilizar en el clipado son: que tengan una gran resistencia a la corrosión, es decir que tengan una excelente biocompatibilidad, buenas propiedades mecánicas y físicas, que sean compatibles y seguros para la Resonancia Magnética, y nula o mínima distorsión en la tomografía cerebral o resonancia magnética. Con respecto a el diseño de la geometría, un factor importante a tomar en cuenta es el cálculo de la fuerza de cierre del clip.

El material del clip, tiene que tener la capacidad a no reaccionar anter un campo magnético, así como también es importante ver la cantidad de interferencia que puede producir dicho material a la imagen de resonancia magnética, debido a que si es necesario realizar estos estudios luego de la cirugía, se requiere que la imagen obtenida sea de calidad, sin interferencias o que éstas sean mínimas. En la actualidad en el mercado hay disponibilidad de varios tipos y formas de clips, aquí se mencionarán a los dos fabricantes de clips que más se han utilizado [48].

8.6.2.1 Sistema de clips para aneurismas Yasargil

Hechos por Aesculap en Alemania, existen más de 300 diseños de clips diferentes y más de 30 aplicadores, dentro de sus ventajas se puede mencionar que tienen un embalaje estéril, mecanismo de guía patentado, número de cierre individual, perfil de hoja atraumático, número de serie individual y cierre de caja mecanismo de guía especial. Estudios de resonancia magnética utilizando campos magnéticos de 1.5 y 3.0 Tesla no han representado riesgo adicional para lo pacientes portadores de estos clips.

8.6.2.2 Sugita Titanium de Mizuho

Tienen la ventaja de tener un diseño de hoja más delgada con punta cónica, abertura de la hoja más ancha, y las pruebas no clínicas han demostrado que es compatible con la resonancia magnética, respecto a su aplicador de un solo eje, éste permite una visibilidad y un rendimiento superiores, apoyando a la colocación precida del

clip, y las ranuras de la mandíbula fresadas de forma meticulosa, ayudan a asegurar los clips grandes y pequeños.

8.6.3 Equipo

8.6.3.1 Microscopio quirúrgico

Ha sido la piedra angular de la microneurocirugía, las técnicas microneuroquirúrgicas fueron introducidas por el Profesor Yasalgil, y a partir de ahí se han desarrollado muchas técnicas, instrumentos y avances tecnológicos en este campo. La microcirugía en neurocirugía fue el resultado de un largo y duro trabajo en base a las técnicas del profesor Yasargil en el laboratorio del Profesor Donaghy en Vermont, Estados Unidos en los años de 1965 – 1966 [43].

La microneurocirugía es la combinación de un equipo especial consitutido por un microscopio, herramientas microquirúrgicas y el conocimiento y dominio de técnicas microquirúrgicas, esto solo se consigue con la práctica continua.

Actualmente existen varios proveedores de microscopios bien establecidos, y cada uno con múltiples modelos, elegir el microscopio es una tarea difícil, sin embargo depende en gran medida de la experiencia de los neurocirujanos[5]. Aunque existen otras características a tomarse en cuenta con respecto al microscopio: la adaptabilidad, la calidad de la imagen ya que un campo completo de claridad es crítico para una técnica microquirúrgica segura y eficiente, la fiabilidad y las características especiales de un modelo, como la incorporación de capacidades de imagen ultravioleta, la angiografía intraoperatoria y la video-angiografía con verde de indocianina, de todas estás, y algunas más características debe contar el microscopio [5].

El microscopio quirúrgico con una gran movilidad es la herramienta más imprescindible, la amplificación de la visión, iluminación potente y visión esteroscópica son primordiales para el funcionamiento del microscopio. El campo quirúrgico se observa a una gran profundidad, con enfoque nítido y estereoscópico, lo que facilita la cirugía a gran profundidad y sin un sistema de retractores fijos.

La mayoría de cirujanos, durante la experiencia inicial con el microscopio tienden a usarlo en situaciones menos desafiantes y cuando se presentan situaciones de complejidad inusual o hemorragia tienden a descontinuar su uso, sin embargo la experiencia creciente hace que el sangrado pueda controlarse con mayor certeza y rapidez durante las operaciones en las que se usa la magnificación, el cirujano debe conocer los principios ópticos y mecánicos básicos del microscopio, los tipos de iluminación y las fallas eléctricas que pueden llegar a afectarla y saber como corregirlas, deben conocer y saber seleccionar los lentes, piezas oculares, tubos binoculares, accesorios, soportes y fuentes de luz para aplicarlos a los diferentes procedimientos quirúrgicos[2].

8.6.3.2 Pantallas

Debido a que la microneurocirugía es un trabajo en equipo, es imprescindible que todo el personal que esté en el quirófano, sepa que está ocurriendo en el campo quirúrgico, lo cual se consigue con los equipos de videocámara de alta definición en el microscopio y las pantallas, las cuales muestran las imágenes en tiempo real al personal médico dentro del quirófano. La pantalla más importante, es la de la enfermera instrumentista, ya que por medio de esta la enfermera puede anticipar el siguiente paso del cirujano.

Una segunda pantalla puede ser muy útil para el equipo de anestesia, y pantallas adicionales pueden ser colocadas para asistentes y observadores, la facilidad para gravar videos o realizar fotografías se utiliza con el objetivo de documentar y que sea utilizado para material didáctico, promoviendo también el aprendizaje por observación[43].

8.6.4 Abordajes

El abordaje a realizar va a depender de la ubicación del aneurisma cerebral, generalmente los aneurismas localizados en la circulación anterior son intervenidos utilizando el abordaje supraorbitario lateral (SOL), a menos que los aneurismas esten ubicado en las porciones distales de la arteria cerebral anterior y para aneurismas distales de la arteria cerebral media, se recomienda el abordaje paramediano interhemisférico y una craneotomía frontotemporal respectivamente [1,7].

Si los aneurismas se localizan en la circulación posterior, se utilizan también diferentes abordajes, dependiendo de la localización, si el aneurisma se localiza en la bifurcación basilar o en el origen de la arteria cerebelosa superior generalmente se accede utilizando el abordaje subtemporal. Si la bifurcación basilar se encontrara más alta que la apófisis clinoidea posterior y el clivus, entonces el aneurisma se aborda por un abordaje supraorbitario lateral y la vía transilviana, y si fuera lo contrario, que la bifurcación se encontrara más debajo de la apófisis clinoidea posterior, se realiza un abordaje presigmoideo [43].

Los aneurismas que se localizan en el tronco basilar y de la unión vertebrobasilar en el tercio medio del clivus, tienen cierto grado de complejidad, en cuanto al acceso, entonces generalmente el abordaje presigmoidea es la única opción, el clipaje se complica en cierta forma debido a la presencia de las ramas perforantes que salen del tronco basilar hacia el tallo cerebral. Si el aneurisma se localiza en la unión vertebrobasilar, en el origen de la arteria cerebelosa posteroinferior, son accesibles más fácilmente por medio del abordaje retrosigmoideo pequeño, siempre y cuando estén localizados a menos de 10mm por encima del foramen magno.

De forma especial en aneurismas rotos, el riesgo de resangrado intraoperatorio es decir durante el clipaje es muy alto, por lo que debe prevenirse de todas las formas

posibles, esto se logra teniendo un buen control proximal y distal que solo es posible realizando un abordaje correcto, tomando en cuenta todas las variables [4,5].

8.6.4.1 Abordaje supraorbitario lateral

Es uno de los abordajes más utilizados para acceder a patologías vasculares de la circulación anterior, es una modificación del abordaje subfrontal, menos invasiva, más sencilla y rápida que el abordaje pterional, la incisión es más pequeña y evita la disección laboriosa subfascial. En este abordaje el colgajo cutáneo muscular se realiza en bloque como una sola capa disecando solamente la parte anterior del músculo temporal y la rama del nervio facial al músculo frontal no se lesiona, ya que esta no se expone durante la disección.

Una de las indicaciones más fuertes para este abordaje son los aneurismas de la circulación anterior, y aneurismas de la bifurcación basilar con una posición alta, este abordaje da un buen acceso a la porción anterior de la cisura de Silvio y al extender la craneotomía en dirección posterior y temporal, se puede visualizar la parte distal de la cisura de Silvio [4,5].

El paciente es posicionado en decúbito supino, hombros y la cabeza elevados por encima del nivel cardiaco, la cabeza se fija con 3 o 4 tornillos al cabezal, elevada por encima del nivel cardiaco, a 15-30° hacia en lado contrario, inclinada lateralmente y extendida o flexionada de forma mínima. La orientación de la cabeza es para afacilitar al cirujano un ángulo cómodo para trabajar hacia abajo y algo hacia delante, aunque ésta depende de la posición y configuración del aneurisma [43].

La incisión se realiza detrás de la línea de implantación del cabello, es una incisión oblicua frontotemporal, finalizando 2 a 3 centímetros por encima de cigoma y se retrae parcialmente por ganchos de resorte en dirección frontal, se pueden colocar clips de Raney sobre el borde posterior de la incisión, se separa de forma vertical el músculo temporal realizando una pequeña incisión y se coloca un gancho de resorte en la incisión traccionando el músculo hacia el arco cigomático, el colgajo cutáneo-muscular se tracciona frontalmente por los ganchos de resorte exponiendo así el borde superior de la órbita y el arco cigomático anterior.

Justo debajo de la línea temporal, se realiza un agujero de trépano, se separa la duramadre del hueso utilizando un disector curvo, con la broca de corte lateral se realiza un corte curvo desde el agujero hacia la región de la apófisis cigomática del hueso frontal, luego un segundo corte casi recto desde el agujero de trépano hacia el hueso temporal, y los dos cortes se unen adelgazando el hueso a lo largo de una línea resta con la hoja del craneótomo sin el protector dural. Antes de retirar el hueso se realizan agujeros pequeños para las suturas que servirán para elevar la duramadre, realizando el fresado de la cresta esfenoidal se accede a la base del cráneo[2].

La duramadre se incise de forma curva en dirección anterolateral, y la duramadre se eleva con puntos de sutura sobre los campos alrededor de la craneotomía, y a partir de este punto la cirugía continua utilizándose el microscopio quirúrgico.

8.6.4.2 Abordaje Pterional

Se utiliza este abordaje también como una alternativa para las indicaciones del abordaje supraorbitario lateral, y para las situaciones en las que es necesaria una exposición más amplia del lóbulo frontal y el lóbulo temporal, la ínsula, podría ser la presencia de aneurismas gigantes en la circulación anterior, aneurismas de la arteria cerebral media. La posición de la cabeza y el ángulo del abordaje es el mismo que el abordaje supraorbitario frontal, con la diferencia que el abordaje pterional ofrece una ventana ósea más amplia[43].

El cabello se rasura hasta unos 2 centímetros a lo largo de la línea del cabello, y la insición se inicia justo detrás de la línea de implantación del cabello en la línea media, extendiéndose de forma oblicua y finaliza delante de la oreja a nivel del cigoma. El músculo temporal se separa a lo largo de las fibras musculares, colocando ganchos de resorte para retraer el colgajo cutáneo-muscular en dirección frontobasal, hasta que finalmente se evidencia el borde superior de la órbital y el arco anterior del cigoma son expuestos.

Justo inferior a la línea temporal se realiza el agujero de trépano y se separa la duramadre utilizando un disector curvo y luego un disector flexible, luego se realizan los cortes con el craneotomo medial y frontovasal terminando en la cresta esfenoidal y el otro en dirección temporal en línea recta y a continuación curva ligeramente en la región temporobasal hacia el cigoma. Antes de retira el hueso se realizan los pequeños agujeros para la elevación dural. La cresta esfenoidal es fresada con uso de la broca esférica y el fresado coagulante con una broca de diamante para detener el sangrado y luego la durotomía se realiza de forma curvilínea con base en dirección frontobasal [1,13].

8.6.4.3 Abordaje interhemisférico

Este se realiza para tener acceso al espacio entre ambos hemisferios, a través de la ruta transcallosa a los ventrículos lateral y al tercer ventrículo, uno de las limitantes con respecto a este abordaje es la ausencia de buenas referencias anatómicas una vez dentro del espacio interhemisférico. Con este abordaje se puede acceder a los aneurismas distales de la arteria cerebral anterior.

La posición del paciente es en decúbito supino, con la cabeza flexionada, fijada al cabezal y elevada unos 20 centímetros por encima de nivel cardiaco, con la nariz apuntando exactamente hacia arriba, y en la posición adecuada, el trayecto quirúrgico es casi vertical, la incisión es ligeramente curva con su base hacia frontal justo detrás de la línea del cabello, sobre la línea media, extendiéndose más hacia el lado del colgajo óseo planificado, el colgajo cutáneo se retrae hacia frontal utilizando ganchos de resorte[43].

El colgajo óseo se realiza ligeramente hacia un lado de la línea media, para que se pueda realizar una adecuada retracción de la hoz cerebral hacia la línea media, se recomienda una craneotomía de 3 a 4 cms, realizando un solo agujero de trépano en la línea media sobre el seno longitudinal superior en el borde posterior del colgajo óseo y a

través de este agujero se puede separar la duramadre del hueso, realizando la craneotomía con la broca de corte lateral [5].

La durotomía se recomienda realiza bajo el microscopio, realizando un colgajo con forma de C con base en la línea media, la incisión se realiza en la región lateral y luego se extiende a la línea media en dirección anterior y posterior y así evitar la apertura del seno longitudinal superior.

8.6.4.4 Abordaje subtemporal

Con este abordaje se accede a el ápex de la arteria basilar, la bifurcación de la arteria basilar, arteria basilar y cerebelosa superior y aneurismas de la arteria cerebral posterior, teniendo como ventaja una vista lateral de la arteria basilar y una mejor visualización de las arterias perforantes que se originan en el ápex basilar. Se posiciona al paciente de decúbito lateral, con la cabeza por encima del nivel cardiaco, se realiza retracción del hombro superior inclinando la cabeza lateralmente hacia el suelo, siendo cautelosos de no interrumpir el flujo de la vena yugular interna.

Se recomienda realizar el abordaje del lado derecho, aunque existen ciertas circunstancias para realizarlo del lado izquierdo tales como: cicatrices de cirugías previas, proyección del aneurisma en cuestión, ceguera del lado izquierdo, hemiparesia derecha, o paresia del tercer par izquierdo. En este abordaje es imperativo colocar un drenaje espinal o realizar una ventriculostomía, para garantizar el drenaje de liquido cefalorraquídeo (LCR), se debe drenar alrededor de 50 a 100 ml antes de la craneotomía, para facilitar la retracción mínima del lóbulo temporal cuando se está accediendo hacia el borde libre del tentorio.

La incisión puede ser en forma de herradura, con la curvatura hacia posterior, o puede ser lineal, iniciando 1 centímetro anterior al trago y dirigiéndose posteriormente por encima del lóbulo de la oreja. El colgajo cutáneo muscular en una sola capa se tracciona con la base hacia la dirección caudal, separando todo el músculo temporal hacia el origen del arco cigomático, el canal auditivo externo debe permanece intacto, ya que la piel en esta área es muy fina. Se realizan 2 agujeros de trepano, uno en el borde craneal del colgajo óseo y el otro basal, cerca del origen del arco cigomático, con el objetivo de separar de forma cautelosa la duramadre del hueso [4].

El primer corte de hueso se hace anteriormente entre los 2 agujeros, el segundo corte posteriormente hacia el suelo de la fosa media, los agujeros para puntos de elevación de la duramadre se realizan en el borde craneal de la craneotomía, en este punto la duramadre debe estar blanda gracias al drenaje adecuado de LCR por el drenaje espinal funcional, la durotomía se realiza en forma curva con la base hacia caudal y los bordes se elevan cubriendo el área de la craneotomía [43].

8.6.5 Técnicas quirúrgicas

Para el manejo de aneurismas rotos, como se ha mencionado, el abordaje microquirúrgico depende de la localización del aneurisma, la estrategia quirúrgica incluye los siguientes pasos [43,5]:

- Craneotomía
- Relajación cerebral secundaria al drenaje de líquido cefalorraquídeo
- Establecer un control proximal y distal de las arterias circundantes
- Disección del cuello del aneurisma, pudiendo realizar clipaje temporal de las arterias
- Inserción del clip piloto
- Disección del domo del aneurisma de las estructuras adyacentes y se puede realizar una remodelación del mismo.
- Clipaje final y revisión de la correcta permeabilidad de las arterias adyacentes.
- Evacuar la hemorragia intracerebral, en caso de estar presente.
- Colocación de surgicel de forma local, este puede estar empapado de papaverina con el objetivo de evitar el vasoespasmo
- Cierre de la herida.

En pacientes con aneurismas rotos, se prioriza obtener un cerebro relajado, por lo que el primer paso luego de realizar el abordaje es el drenaje de liquido cefalorraquídeo, por lo que es necesario la apertura de varias cisternas para extraer cantidades suficientes de LCR, en aneurismas de la circulación anterior, se realiza la fenestración de la lámina terminal se evacua el LCR directamente desde el tercer ventrículo.

Cuando la disección del aneurisma inicia, se debe establecer lo más pronto posible un control proximal dejando el aneurisma de lado haya que la arteria proximal se haya identificado, luego de este paso, ya es seguro manipular las estructuras vasculares cercanas al domo del aneurisma. Debido a la presencia de hemorragia subaracnoidea y usualmente un cerebro edematizado, puede tornarse difícil visualizar e identificar las estructuras [7].

En algunos casos, hay pacientes que presentan múltiples aneurismas, si es así debe priorizarse el aneurisma roto y luego serán clipados los aneurismas adicionales, durante el mismo procedimiento, si estos son apropiadamente alcanzables con el mismo abordaje.

Para el manejo de aneurismas no rotos, generalmente estos aneurismas son más fáciles de abordar, y los pasos básicamente son los mismos, que los mencionados anteriormente, con la diferencia en que durante la cirugía de éstos, la falta de espacio no es un problema, suele ser suficiente el drenaje de LCR de la cisterna actual donde se localiza el aneurisma y en raras ocasiones es requerida la apertura de la lámina terminal. Las estructuras anatómicas son más fáciles de identificar y es suficiente una apertura más pequeña de la aracnoides con menor disección y exposición de las estructuras circundantes [43].

8.6.5.1 Liberación de líquido cefalorraquídeo y evacuación de la hemorragia intracerebral.

Es el primer y principal paso para relajar el cerebro y obtener un espacio suficiente para realizar la disección de las estructuras, si se realiza un abordaje supraorbitario lateral la apertura de las cisternas óptica y carotídea es primordial, y también puede realizarse la fenestración de la lámina terminal y si no es posible el acceso a ésta, puede abrirse la membrana de Liliquist entre el nervio óptico y la arteria carótida interna y entrar a la cisterna interpeduncular para drenar más líquido cefalorraquídeo.

Si está presente una gran cantidad de hemorragia intracerebral y se necesita más espacio, se realiza una corticotomía pequeña, en relación a la ubicación del hematoma, evitando en medida de lo posible las áreas elocuentes, con el objeto de ganar espacio, si se remueve el coagulo de la hemorragia intracerebral, debe realizarse de la forma más gentil posible, con cautela de no cortar las arterias perforantes, si se irriga de forma constante con solución salino los coágulos se desprenden más fácilmente.

8.6.5.2 Disección del aneurisma

En aneurismas no rotos, la arteria distal es seguida en dirección proximal hasta que se identifica el aneurisma, lo contrario es en aneurismas rotos, ya que se enfatiza en localizar y controlar la arteria proximal principal, lo más pronto posible. Se deben identificar nervios craneales, estructuras óseas y estructuras vasculares, de allí la importancia de examinar las imágenes preoperatorias respecto al patrón de ramificación. El objetivo principal es localizar el aneurisma, pero más importante es localiza la arteria proximal, una vez establecido el control proximal se procede a la disección con movilización del domo aneurismático, y en algunos pacientes las ramas perforantes, pueden estar adheridas a éste.

Una de los tiempos más complicados de la cirugía es preservar las ramas perforantes, requiriendo un trabajo de alta precisión, múltiples intentos, y se puede hacer uso de alta magnificación para evitar el daño de estructuras arteriales y venosas pequeñas.

8.6.5.3 Clipaje temporal

El uso de clips temporales permite una disección más segura del aneurisma y de las arterias adyacentes mediante una disección cortante, la duración de cada oclusión temporal debe ser corta como máximo 5 minutos, si el paciente es adulto mayor y las arterias están ateroscleróticas no se recomienda utilizar clips temporales o si es necesario, usarlos con menor frecuencia. Para el control proximal se prefiere utilizar los clips temporales curvos y los rectos se prefieren para el control distal [25, 31].

El clip proximal se coloca cerca del aneurisma, y el clip distal debe permaneces a una distancia suficiente para no interferir con el campo de visión y con el clipaje definitivo

del cuello aneurismático. Para retirar los clips temporales debe ser en orden de distal a proximal, abriéndolos primero en el lugar para corroborar que no se produzca un sangrado inesperado debido al clipaje parcial del aneurisma, si se retira de forma abrupta puede ocasionar un sangrado importante lo cual dificulta el reposicionamiento del clip. La más mínima resistencia ofrecida al retirar el clip temporal debe ser interpretada como que una rama pequeña o arteria perforante está ceñida en el clip o en la pinza aplicadora [26,31].

8.6.5.4 Clipaje definitivo

El clip definitivo optimo, es aquel que ocluye totalmente la base entera del aneurisma y previene la angulación u oclusión de las ramas adyacentes. Mientras el clip definitivo es cerrado lentamente, se observa que las arterias circundantes y perforantes no se incluyan o se comprometan. Se requiere de una disección adecuada, un tamaño ideal de los clips y se debe comprobar que las hojas de éstos hayan sido colocadas cuidadosamente, haciéndose visibles las puntas del clip [32, 43].

En aneurismas grandes, con base ancha y paredes calcificadas y gruesas, se pueden realizar un clipaje múltiple, con 2 o más clips. Luego del clipaje, el domo del aneurisma puede ser pinchado y colapsado, si las condiciones lo permiten se puede extirpar el domo del aneurisma para cerciorarnos de la oclusión, esto facilita un clipaje efectivo por reducción de la presión intraluminal y se recomienda realizarla en aneurismas de paredes robustas, y aneurismas grandes o gigantes [1, 43].

8.7 CAPITULO VII Verde de Indocianina

El verde de indocianina (ICG) es una molécula de tricarbocianina estéril, es aniónica, soluble en agua y relativamente hidrófoba, Tiene un peso molecular de 774.99 g/mol. Las primeras descripciones sobre el uso de verde de ICG datan en la segunda guerra mundial, en donde era utilizado para el revelado fotográfico, siendo pionera la empresa KODAK, luego en el año de 1957, en la Clinica Mayo el Dr Irwin J. Fox, fue en pionero en utilizarse dentro de la medicina. Por lo que se iniciaron investigaciones y se realizaron pruebas para aplicar sus características químicas y crear herramientas diagnósticas [44]. Figura 28

Figura No. 28 Presentación del Verde de Indocianina
Fuente: Biomédica S.A. 2015

En Estados Unidos, el año de 1959 la Food and Drug Administration (FDA) lo aprueba para su uso en humanos, y a partir de ahí existen varias publicaciones científicas sobre este compuesto, y su uso dentro de la medicina, especialmente en la cirugía, ya que sus características bioquímicas la convierten en una herramienta de alto valor.

8.7.1 Farmacocinética y farmacodinamia

El ICG es un colorante soluble en agua, tiene una absorción espectral de pico a 800nm. En esta longitud de onda la densidad óptica de la hemoglobina oxigenada en sangre es similar a la hemoglobina reducida, siendo posible determinar la concentración de verde de indocianina en sangre, plasma y suero. Luego de la administración por vía intravenosa, inmediatamente se une a las lipoproteínas, con mínima fuga al tercer espacio, es decir se limita al compartimento intravascular[46].

La molécula se excreta rápidamente por vía hepática, no sufre conjugación con la bilis, eliminándose luego de 8 minutos de su administración, limitándose este tiempo por la función hepática. El máximo de absorción como de emisión del verde de indocianina se sitúan en el rango de infrarrojos cercano, el máximo es de 800nm y el máximo de emisión para mediciones de fluorescencia es de 830nm [44,45].

8.7.1.1 Composición cualitativa y cuantitativa

En el mercado se encuentra como viales de 25mg cada uno, para solución inyectable. Se constituye el vial con 5ml de agua estéril o para preparaciones inyectables, por lo que por cada 1 mL contiene 5mg de verde de indocianina [44].

8.7.1.2 Forma de administración

Se administra por vía intravenosa por medio de un catéter central o periférico, por lo general para obtener curvas de dilución óptimas, la recomendación es administrarlo lo más cerca posible del órgano o tejido en cuestión. Si se administra en bolo, se debe poner atención a que la solución no infiltre el tejido adyacente.

8.7.1.3 Posología

- Adultos:

Para diagnóstico cardiaco, circulatorio y microcirculatorio: la dosis es de 0.1 a 0.3 mg/kg de peso corporal en forma de bolo.

Angiografía oftálmológica: 0.1 a 0.3 mg/kg de peso en forma de bolo.

Diagnóstico de función hepática: 0.25 a 0.5 mg/kg de peso en forma de bolo.

La dosis total diaria debe ser: inferior a 5mg/kg de peso.

- Niños:

La dosis es la misma, con la diferencia que no se recomienda para el diagnóstico de la función hepática, ya que aún no se cuentan con los datos pertinentes para realizar la recomendación.

La dosis total diaria en pacientes de 0 a 2 años debe ser menor a 1.25mg/kg. En pacientes de 2 a 11 años debe ser menor a 2.5mg/kg. Y en pacientes entre 11 y 18 años, debe ser inferior a 5mg/kg.

8.7.1.4 Indicaciones terapéuticas

Se ha aceptado su uso para el diagnóstico del sistema cardiovascular y la circulación y microcirculación, pudiéndose realizar medidas del gasto cardiaco y del volumen sistólico, medición del volumen sanguíneo circulante, medición del flujo sanguíneo cerebral. Así como también para medir el flujo sanguíneo en la coroides y medición de la función hepática excretora.

8.7.1.5 Contraindicaciones

Este producto esta contraindicado en pacientes con las siguientes condiciones: pacientes que presenten hipersensibilidad al principio activo o a los excipientes del producto, pacientes con hipersensibilidad al ioduro de sodio, pacientes alérgicos al iodo, pacientes con hipertiroidismo manifiesto, adenomas tiroideos, alteraciones difusas o focales de la glándula tiroides, pacientes con antecedente de una tolerancia inadecuada a una administración previa de ICG, y en pacientes prematuros, y pacientes con indicación de exanguinotransfusión por hiperbilirrubinemia[46].

8.7.1.6 Precauciones y advertencias

En caso de reacción anafiláctica, la cual puede presentarse en varios estadios[45]:

Estadio 1: manifestándose con reacciones cutáneas, tales como calor, rubor, eritema, urticaria, edema. Y reacciones generales como cefalea o irritabilidad.

Estadio 2: se manifiesta con taquicardia e hipertensión arterial, de presentarse se recomienda la administración de antihistamínicos, glucocorticoides, y si fuera necesario se administra oxígeno.

Estadio 3. Se puede manifestar con broncoespasmo y choque anafiláctico. Se indica la administración de adrenalina 0.1 mg por vía intravenosa, glucocorticoides 500mg a 1 gra de prednisolona por vía intravenosa, medidas de reanimación, reposición de volumen, y si el broncoespasmo continúa se puede administrar B2 simpaticomimetidos, y teofilina, si fuera necesario se recurre a la intubación y ventilación mecánica.

Estadio 4. Se presenta como parada cardiorrespiratoria y circulatoria. Reanimación cardiopulmonar.

En pacientes con insuficiencia renal y hepática, se debe tener especial cuidado, y los beneficios de la administración deben superar a los riesgos,

8.7.1.7 Interacciones con otros fármacos y situaciones especiales

La eliminación del verde de indocianina o el aclaramiento, se ve limitado por ciertos medicamentos que alteran la función hepática, y la administración concomitante de diferentes medicamentos tales como anticonvulsivos, haloperidol, meperidina, heroína,

metadona, morfina, fenobarbital, nitrofurantoína, fenibutazona, reducen a eliminación del ICG. Por otro lado, la rifampicina, ciclospropano, probenecid amplifican su eliminación.

Actualmente no se tienen datos epidemiológicos sobre su uso durante el embarazo, únicamente se cuenta con estudio muy pequeño, con 12 pacientes embarazadas, en las cuales se utilizó verde de indocianina entre la semana 12 y 38, y no se evidenciaron reacciones adversas, debido a que el estudio es pequeño no se puede realizar una recomendación fundamentada, por lo que solo se debe de administrar en pacientes embarazadas con una indicación específica, aunque lo mejor es no administrarlo. Durante la lactancia se desconoce el grado en que éste se excreta en la leche materna, por lo que idealmente se debe evitar en pacientes que están dando de lactar.

8.7.2 Utilidad del Verde de Indocianina en la cirugía moderna

En la actualidad se ha innovado la cirugía guiada por fluorescencia, en la que los cirujanos tienen la oportunidad de realizar una navegación intraoperatoria y obtener una imagen de mejor calidad de las estructuras anatómicas, así como también conocer la perfusión de los órganos en tiempo real. El funcionamiento del verde de indocianina parte de sus propiedades fluorescentes, lo que permite ser visualizado con diferentes sondas infrarrojas, en contraste, para el ojo humano es imperceptible, la señal de fluorescencia de obtiene gracias a que el campo operatorio es sometido a fuentes de luz cercanas a la luz infrarroja, al mismo tiempo que el pigmento se administra [44].

Entre los beneficios y funciones que se le pueden atribuir al verde de indocianina es que permite visualizar y conocer la perfusión de los órganos en tiempo real, sirve de guía para identificar el sitio ideal para realizar la resección y con ello se puede estimar el aporte sanguíneo a los diferentes tejidos. Es una herramienta objetiva, que permite emprender acciones más cautelosas con respecto al tratamiento quirúrgico a realizar y disminuir el riesgo de complicaciones quirúrgicas severas [48].

La cirugía biliar y hepática es un escenario bien establecido en donde se ha utilizado ampliamente este pigmento, debido a que su metabolismo es exclusivamente a nivel hepático, es bien conocido que el verde de indocianina se retiene en las células tumorales en el hepatocarcinoma y en aquellas no tumorales, por lo que permite la identificación de hepatocarcinomas, o de metástasis hepáticas. En los últimos años se ha introducido la fluorescencia intraoperatoria con verde de indocianina para dibujar la vía biliar, teniendo ventajas sobre la colangiografía clásica, ya que se realiza en tiempo real, no necesita equipo de radiología, la anatomía es más precisa y tiene facilidad en su uso [49]. Figura 29.

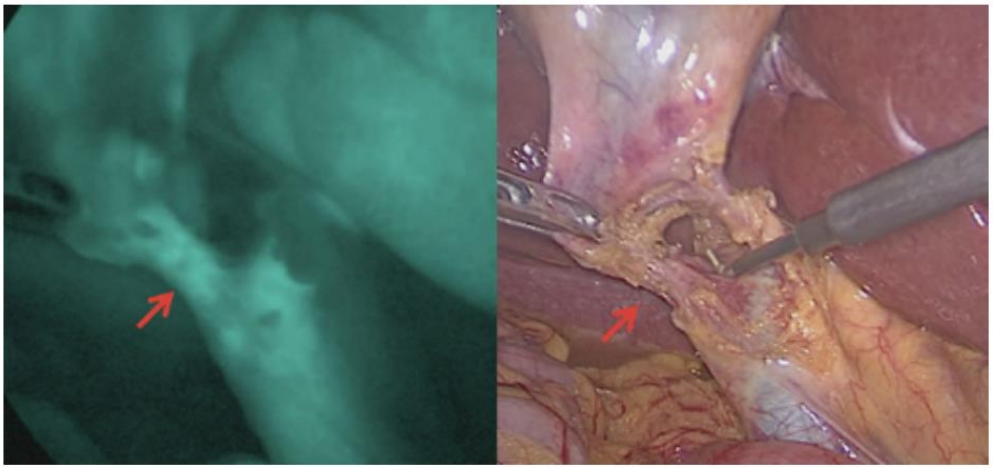

Figura No. 29 Colangiografía con verde de indocianina.
Flecha muestra el conducto cístico y el conducto hepático, y la unión cístico-coledociana.
Fuente: Pérez B. et al. 2019.

El uso de ICG cambia el protocolo y modelo de colecistectomía por laparoscopia, y con ello se reducen los tiempos quirúrgicos, aumentando la seguridad para el paciente, lo hace mostrando el recorrido de la bilis, el grosor inflamatorio del tejido alrededor de la vesícula biliar lo que está directamente asociado con la dificultad de disecar el tejido, y se usa con el objetivo de delimitar la anatomía biliar [53]. Figura 30

Figura No. 30 Colecistectomía laparoscópica con verde de indocianina
Fuente: González M. 2023.

Utilizando técnicas de angiografía oftálmica fluorescente con uso de verde de indocianina, útiles para el estudio de perfusión de la retina, e intraoperatoriamente para realizar escisiones de lesiones quísticas en la órbita y perioculares, para evitar la escisión incompleta o lesión de las estructuras adyacentes, el tono verde permite distinguir entre las marcas del electrocauterio y coágulos de sangre presentes en el marco operatorio, y así facilitar la distinción de las estructuras [53].

En la cirugía oncológica tiene resultados prometedores en la navegación linfática de cáncer gástrico, colorrectal, y de esófago, así como también en la detección de ganglios centinela en las neoplasias de mama, nódulos pulmonares y metástasis retroperitoneales de tumores ginecológicos. El ganglio centinela es el ganglio que recibe el primer flujo linfático de un tumor maligno, es la primera estación en donde se puede identificar una diseminación potencial del cáncer, durante la cirugía oncológica una gran dificultad es identificar los ganglios linfáticos, por lo que se ha utilizado el tecnecio-99, sin embargo este se ha estado reemplazando por las imágenes obtenidas con ICG [46]. Figura 31

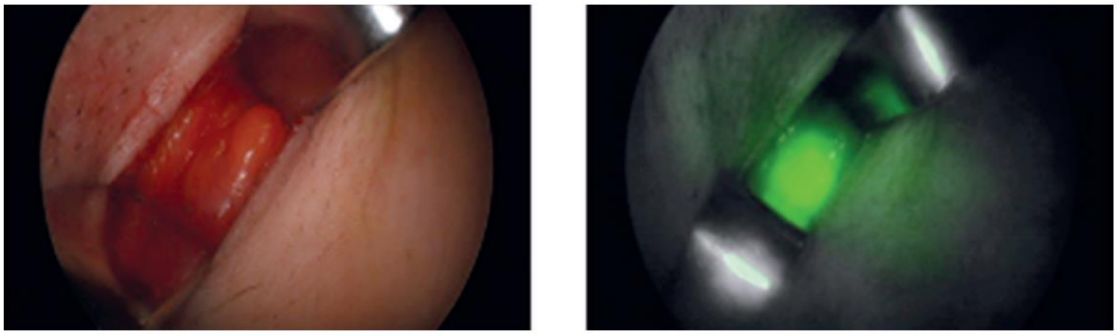

Figura No. 31 Ganglios centinela axilar en un paciente con sarcoma epiteloide de la pared torácica**.**
Fuente: Guillén G, López S, Molino J, et al. 2019.

La posibilidad de poder identificar los vasos y ganglios linfáticos durante la cirugía, en tiempo real, ofrece beneficios importantes en cuanto a una completa resección quirúrgica y a la evaluación intraoperatoria de una posible diseminación del cáncer o tumor en cuestión[46].

La angiografía utilizando el verde de indocianina, es una forma fácil y económica de obtener una visión directa de los vasos sanguíneos y puede ser de gran utilidad en cirugía cardiaca, cirugía reconstructiva, cirugía laparoscópica y neurocirugía. En cirugía coronaria específicamente en la realización del bypass coronario, verificar la permeabilidad del injerto es un hito clave, debido a que la insuficiencia del injerto está presente hasta en un 4% de los injertos y en el posoperatorio la tasa de oclusión del injerto es hasta el 20%, por lo que se ha utilizado como una herramienta para reducir la morbimortalidad cardiaca a corto plazo, mejorando el resultado a largo plazo [48,49].

Obtener una imagen directa de los injertos mediante la visualización de la luz del injerto utilizando verde de indocianina hace que este método sea más sensible y eficaz.

En cirugía vascular también se ha utilizado en la evaluación de la angiogénesis en modelos animales, Kang et al, propusieron un modelo de tasa de perfusión basado en la dinámica del verde de indocianina, que luego se aplicó a pacientes para el diagnóstico de enfermedad arterial oclusiva periférica, las tasas de perfusión de las extremidades inferiores en pacientes con enfermedad arterial oclusiva total fueron significativamente más bajas que los pacientes controles, por lo que concluyen que el verde de indocianina

es eficaz para el diagnóstico de dicha enfermedad comparándolo con el gold estándar índice tobillo-brazo.

Durante la cirugía colorrectal, ginecológica o urológica, uno de los riesgos es el daño ureteral cuando atraviesa el espacio parieto-cólico, con una incidencia de hasta el 10%, el uso de la fluorescencia con verde de indocianina en visión laparoscópica ha permitido evaluar la viabilidad de las anastomosis intestinales en cirugía colorrectal, y se ha aplicado para identificar el recorrido de estructuras como los uréteres, en cirugías colorrectales complejas, por lo que es importante diferenciarlo para evitar lesionarlo [51]. Figura 32.

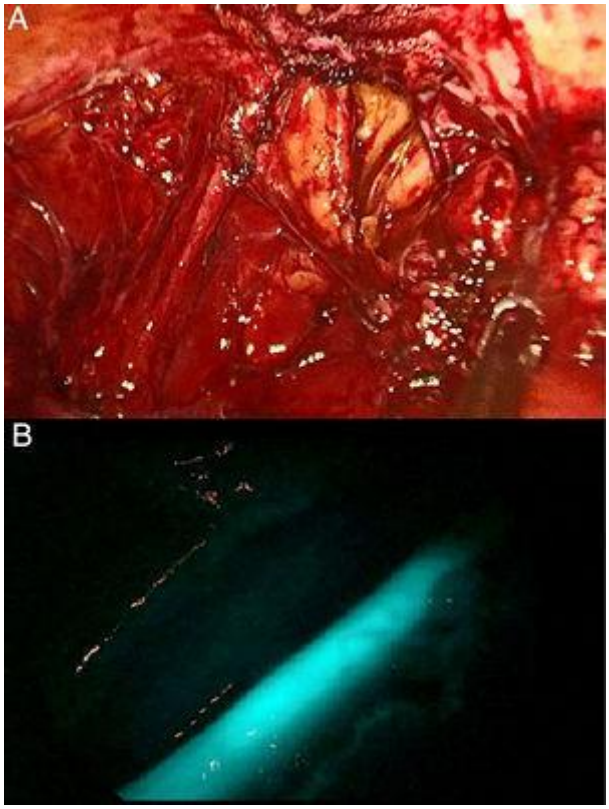

Figura No.32 Uso de verde de indocianina en la identificación del uréter durante la cirugía colorrectal.
A, se observa conglomerado inflamatorio en la localización “teórica” del uréter izquierdo.
B, Visualización del ICG en la luz del uréter tras la inyección retrógrada por el catéter ureteral.
Fuente: Gila-Bohórquez A, Gómez.Menchero J, et al. 2019.

En la cirugía plástica y reconstructiva se ha demostrado la eficacia del ICG en la evaluación intraoperatoria de la viabilidad de los colgajos fasciocutáneos, así como también se ha utilizado para evaluar la permeabilidad de las anastomosis microvasculares, cuando se trata de una cirugía con colgajo libre, se debe asegurar la perfusión del mismo siendo de utilidad la administración de ICG en la fase temprana posoperatoria facilitando la detección de trombos anastomóticos. Si los colgajos son

grandes, se utiliza el ICG para evaluar y decidir si el procedimiento se realizará en dos tiempos asegurando la supervivencia de dichos colgajos.

Determinar la profundidad de la quemadura es un punto clave para el plantear un tratamiento rápido, eficiente y rentable, por lo que utilizar una herramienta eficaz para determinar las quemaduras superficiales de las profundas de los tegumentos corporales es importante para los resultados del tratamiento, siendo la evaluación clínica el método más común con una precisión del 60 a 75%, sin embargo la videoangiografía con verde de indocianina es fácil de realizar, proporcionando una visión amplia del sistema vascular, permitiendo a los cirujanos observar las imágenes de fluorescencia en tiempo real, y realizar un diagnóstico cualitativo y cuantitativo de la profundidad de la quemadura[52].

8.7.3 Uso del verde de indocianina en neurocirugía

El uso de verde de indocianina en neurocirugía se introdujo a partir del año 2003, y en los últimos años se ha convertido en un método de rutina para la evaluación intraoperatoria de la circulación cerebral, ya que las intervenciones se realizan utilizando el microscopio quirúrgico y la vascularización cerebral está muy expuesta, hacen del uso de ICG ideal. Figura 33.

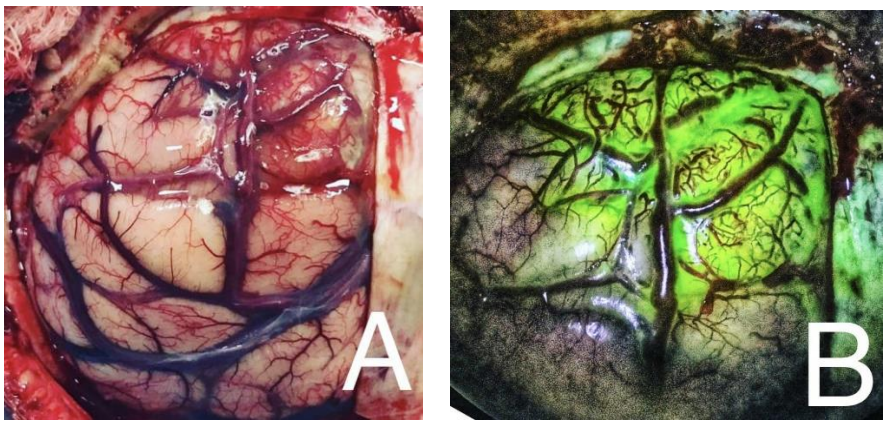

Figura No. 33 Verde de Indocianina en Neurocirugía .
A, Visión simple de la craneotomía. B, Visión con el filtro infrarrojo que detecta la fluorescencia del verde de indocianina.
Fuente: Sociedad Internacional de Cirugía guiada por Fluorescencia (ISFGS). 2023.

Fue Feindel en el año de 1967 quien introdujo por primera vez la angiografía con fluorescencia en neurocirugía vascular, lo hizo administrando fluoresceína sódica en la carótida para distinguir la circulación epicerebral, pero hasta el año 2003 era publicado el primer estudio que introduce el uso de verde de indocianina por Raabe et al [10,53].

En el estudio de Raabe et al, se comparo de forma prospectiva la videoangiografía intraoperatoria con la arteriografía, utilizando verde de indocianina y un microscopio quirúrgico, los resultados de 187 procedimientos realizados, en 114 de los pacientes se revelo una concordancia del 90% con los de la arteriografía y solamente en 3 casos se

encontraron hallazgos importantes durante que arteriografía que no los reveló o no fueron visualizados durante la videoangiografía intraoperatoria.

Estudios actuales reportan la gran utilidad de la videoangiografía por fluorescencia utilizando verde de indocianina, para evitar el flujo sanguineo insuficiente en arterias aferentes y perforantes, en cirugía de aneurismas es una alternativa fácil, rápida y segura para la valoración en tiempo real del clipaje adecuado verificando la permeabilidad vascular adyacente. Figura 34

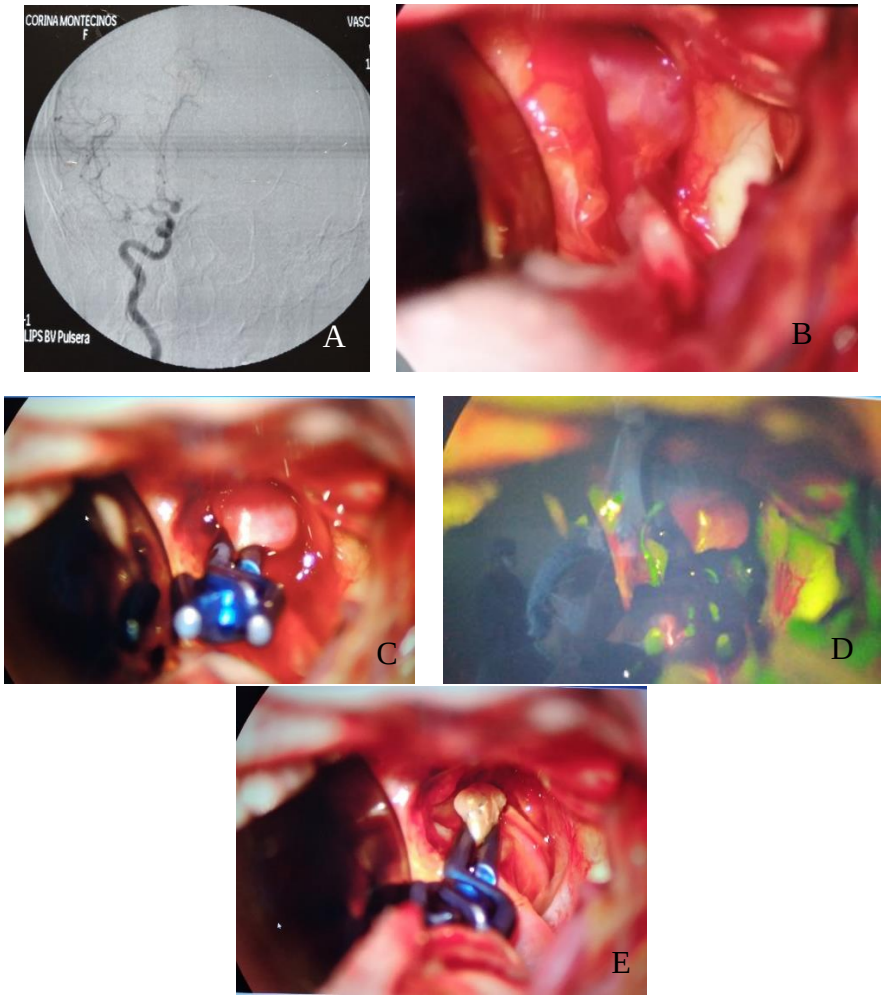

Figura 34. Clipaje microquirúrgico de un aneurisma de la arteria comunicante anterior, utilizando verde de indocianina y videoangiografía intraoperatoria.
Fuente: Fuentes E. 2021.

Comentario: En A se muestra el arteriograma en donde se evidencia la presencia de un aneurisma sacular en la arteria comunicante anterior, B, de forma intraoperatoria se observa el fondo del aneurisma, C, colocación del clip de titanio en el cuello del aneurisma, D, videoangiografía transoperatoria con uso del microscopio y verde de indocianina, en donde se evidencia la exclusión completa del aneurisma, E, colapso del aneurisma.

Esta tecnica permite al neurocirujano realizar la valoración intraoperatoria de la vascularización cerebral de forma dinámica, es decir, antes, durante y despues de la colocación del clip, ofreciendo la oportunidad de tomar decisiones en el mismo tiempo quirúrgico, y sin retirar la vista del campo quirúrgico, contrariamente a lo que sucede en un arteriografía intraoperatoria, la cual requiere alrededor de 20 minutos para obtener las imágenes de la circulación cerebral[10].

Aunque cabe mencionar que existen otros métodos utilizados para verificar el flujo sanguíneo y colocación adecuada del clip, como lo es el Doppler microvascular, síendo un método no invasivo, examinando las características hemodinámicas, permite la evaluación directa del flujo arterial.

El ICG (verde de indocianina), permite realizar múltiples inyecciones para evaluar la colocación del clip y recolocarlo si es necesario, utiliza la luz infrarroja con longitudes de onda más largas que el espectro visible, esto no permite visualizar el tejido fluorescente y el no fluorescente al mismo tiempo, constituyendo una desventaja que se pueda manipular el parénquima y los vasos de forma simultánea durante la evaluación con verde de indocianina [53,54].

Se considera que la cirugía de aneurismas cerebrales ha tenido éxito, cuando se realiza una oclusión correcta del saco aneurismático y no se comprometen los vasos sanguíneos adyacentes, con este objetivo antes se utilizaba la arteriografía postoperatoria sin embargo demostraba la existencia de hasta el 8% de clipajes incompletos, y hasta en el 12% de pacientes los vasos adyacentes estaban ocluidos, lo que significaba que el paciente tenía que regresar a sala de operaciones para realizar las correcciones del clipaje, y esto no solo generaba mayor riesgo para el paciente, injuria innecesaria al cerebro del paciente, sino también gastos elevados para el hospital.

Por lo que luego se propuso la realización de arteriografía intraoperatoria como un método óptimo para corregir en el mismo tiempo quirúrgico los errores que pudieran presentarse durante el clipaje, reportándose hasta un 30% de recambios intraoperatorios significativos del clip, sin embargo, existen desventajas a las que se enfrentan los cirujanos tales como dificultades técnicas de su utilización, la necesidad de tener al personal especializado en radiología presente y disponible para realizar el estudio, así como también el equipo disponible en sala de operaciones [52].

La visualización dinámica de diferentes fases del flujo sanguíneo mediante el uso de verde de indocianina, durante el tratamiento de las malformaciones arteriovenosas cerebrales o espinales y las fístulas arteriovenosas durales, permite identificar y diferenciar las arterias, venas de drenaje y venas normales. De forma peculiar en las malformaciones arteriovenosas, debido a su compleja anatomía, con el uso de verde de indocianina solo es posible visualizar la superficie del campo quirúrgico iluminado.

También se ha utilizado el verde de indocianina para evaluar la permeabilidad de las microanastomosis en bypass de revascularización extracreaneal-intracraneal e identificar la arteria receptora ideal de diámetro suficiente >1mm, también suele ser útil

en la evaluación de la permebilidad de la arteria vertebral extracraneal luego de la transposición quirúrgica y en la localización de la arteria vertebral dentro de la vaina de periostio durante la cirugía de los neurinomas cervicales [54].

9. CONCLUSIONES

1. Los aneurismas cerebrales tienen una incidencia relativamente baja, sin embargo, el riesgo de ruptura se incrementa a medida que se asocian factores de riesgo como lo es la hipertensión, tabaquismo, ateroesclerosis y el riesgo genético. La ruptura de un aneurisma constituye una emergencia neuroquirúrgica, ya que más del 60% de los pacientes fallecen antes de recibir atención médica.

2. El 80% de los pacientes que presentan hemorragia subaracnoidea espontánea, es secundaria a la ruptura de un aneurisma, ésta puede llegar a ser devastadora y tener efectos nocivos a corto plazo como también predisponer al paciente a padecer secuelas neurológicas debido al vasoespasmo secundario a la hemorragia subaracnoidea.

3. El conocimiento adecuado de la anatomía neuroquirúrgica y un buen entrenamiento del neurocirujano, son aristas determinantes en el éxito de la cirugía de los aneurismas cerebrales y en la calidad de vida del paciente luego del procedimiento.

4. Para elegir el tipo de tratamiento para los aneurismas cerebrales se deben tomar en cuenta varios factores, la forma, y tamaño del aneurisma, la localización, el número, presencia de comorbilidades en el paciente, la edad, el estado clínico del paciente, capacidad resolutiva del centro de atención médica, equipo multidisciplinario, y los recursos con los que se cuentan.

5. En la actualidad, el campo de la cirugía guiada por fluorescencia con verde de indocianina se ha posicionado y ha tenido una buena aceptación, debido a que ofrece ventajas como la obtención de imágenes de calidad de las estructuras anatómicas en tiempo real, sin necesidad de más recursos, sin retrasar el tiempo quirúrgico, realizando las correcciones pertinentes en el momento, disminuyendo el riesgo de complicaciones quirúrgicas severas.

6. La aplicación transoperatoria de verde de indocianina durante el clipaje de aneurismas cerebrales es una herramienta útil para evaluar la circulación cerebral en tiempo real, con el objetivo de evitar ocluir arterias aferentes o perforantes y verificar la permeabilidad de los vasos sanguíneos adyacentes, asegurando la oclusión correcta del saco aneurismático y de ser necesario tomar decisiones en el mismo tiempo quirúrgico sin retirar la vista del campo quirúrgico, lo cual va a influir en el éxito de cirugía y recuperación posoperatoria de los pacientes.

10. RECOMENDACIONES

1. Fomentar la concientización sobre los factores de riesgo modificables que predisponen a la ruptura de los aneurismas cerebrales, ya que estamos conscientes que dichos factores fungen como predisponentes de otras enfermedades como los accidentes cerebrovasculares, enfermedades metabólicas, que a la larga influyen en la funcionalidad y calidad de vida de los pacientes.

2. En pacientes con antecedentes familiares de aneurismas cerebrales hasta el segundo grado de consanguinidad, se recomienda realizar pruebas de imagen que puedan detectar a tiempo lesiones aneurismáticas y en la medida de lo posible es mejor abordar un aneurisma no roto, que la emergencia quirúrgica de hemorragia subaracnoidea aneurismática.

3. Fomentar las oportunidades a médicos externos, médicos internos, médicos electivos y residentes de participar activamente en el entrenamiento que se requiere para este tipo de procedimientos, con el objetivo de promover y/o fortalecer las habilidades y conocimientos necesarios para realizar estos procedimientos.

4. En Guatemala, ya se ha implementado el uso de verde de indocianina durante el clipaje de aneurismas cerebrales, sin embargo, aún no se cuentan con estudios retrospectivos o prospectivos que evalúen el beneficio clínico en los pacientes sometidos a dicho procedimiento, por lo que se recomienda promover la investigación en este campo.

11. CRONOGRAMA DE ACTIVIDADES

Año	2022				2023												2024			
Meses	septiembre	Octubre	Noviembre	Diciembre	Enero	Febrero	Marzo	Abril	Mayo	Junio	Julio	Agosto	Septiembre	Octubre	Noviembre	Diciembre	Enero	Febrero	Marzo	Abril
Actividades																				
Redactar propuestas para el tema de monografía médica																				
Elección del tema																				
Elaboración del plan de monografía médica																				
Revisión del plan de monografía médica por mi asesor																				
Correcciones del plan de monografía médica																				
Entrega del plan de monografía médica a presidente de la COTRAG																				
Aprobación del plan de monografía médica por la COTRAG.																				
Correcciones del plan de monografía, luego de la revisión por la COTRAG.				X	X															
Asignación de Revisor																				
Solicitud de Seminario I							X													
Seminario I																				
Elaboración de enmiendas del Seminario I									X											
Revisión por el Asesor y la Revisora																				
Elaboración de carta de visto bueno por el asesor y revisora																				
Entrega de correcciones de Seminario I a la COTRAG																				
Solicitud de Acta de Seminario I											X									
Elaboración del cuerpo de la monografía médica								X	X	X	X									
Revisión del Informe Final de la monografía médica por asesor y revisora												X								
Correcciones de Informa final de monografía médica																				
Elaboración de artículo para RIPC																				
Realización de correcciones del artículo																				
Envío del articulo a la RIPC																				
Entrega de las enmiendas del informe final																				
Solicitud de seminario II																				
Evaluación del artículo por miembros del IDICUSAM													X							
Aceptación del artículo																				
Seminario II																				
Realización de enmiendas del seminario II															x	x	X			
Entrega de correcciones de Seminario II a la COTRAG																				
Entrega del informe final de monografía médica																				
Solicitud de Examen Público																				
Examen Público																				
Acto de graduación																				

Semanas representadas así: Semana 1; , Semana 2; , Semana 3; , Semana 4; , Todo el mes: X

12. REFERENCIAS BIBLIOGRÁFICAS

1. Agarwal N. Neurosurgery Fundamentals. In Hiscock T, editor. Neurosurgery Fundamentals. 1st ed. New York: Thieme Medical Publishers; 2019. p. 228-234
2. Rhoton AL. Aneurysms. In M. GSC, editor. Cranial Anatomy & Surgical Approaches. England: Editorial Amolca; 2021. p. 149-186.
3. Variela A ea. Resultados del clipaje aneurismático temprano en pacientes con hemorragia subaracnooidea de alto grado en el Hospital Regional de Talca. Revista Chilena de Neurocirugía. 2018; 44(15-24).
4. Greenberg MS. Handbook of Neurosurgery. 9th ed. New York: Thieme Medical Publishers; 2020.
5. Samson DS. Intracranial Aneurysm Surgery: Basic Principles and Techniques. 1st ed. Conerly K, editor. New York: Thieme Medical Publishers; 2012.
6. Goland J. Patología Vascular II: Enfermedades vasculares. In Juan Mezzadri JGMS. Introducción a la Neurocirugía. Tercera ed. España: Ediciones Journal; 2015. p. 97-108.
7. Sagobal R ea. Hemorragia Subaracnoidea Aneurismática. iMedPub Journals [Internet]. 2020 Noviembre; 16(6): p. 17-28. [Consultado 2022 Sep 29] Disponible en: Dialnet-HemorragiaSubaracnoideaAneurismatica-7689704.pdf
8. Murad Asiltürk ea. Clinical outcomes of multiple aneurysms microsurgical clipping: Evaluation of 90 patients. Neurologia i Neurochirurgia Polska [Internet]. 2018; 52(1): p. 15-24.[Consultado 2022 Oct 02] Disponible en: https://www.sciencedirect.com/science/article/abs/pii/S0028384317301937
9. Qing-Lin Dong ea. Comparison of surgical and endovascular approaches in the management of multiple intracranial aneurysms. International Journal of Surgery [Internet]. 2016 Julio; 32(1): p. 129-135. [Consultado 2022 Oct 01] Disponible en: https://www.sciencedirect.com/science/article/pii/S1743919116302114
10. Cordero E ea. Videoangiografía intraoperatoria con verde de indocianina durante la cirugía de aneurismas cerebrales. Experiencia inicial en 10 intervenciones quirúrgicas. Neurocirugía [Internet] 2018; 21(1): p. 302-305. [Consultado 2022 Sep 28] Disponible en: https://scielo.isciii.es/pdf/neuro/v21n4/clinica2.pdf
11. Martínez R ea. Microsurgical clipping of multiple cerebral aneurysms in the acute phase of aneurysmal subarachnoid hemorrhage through a minipterional approach: The Chilean experience. Clinical Neurology and Neurosurgery [Internet]. 2020 Noviembre; 198(1): p. 115-132. [Consultado 2023 Oct 02] Disponible en: https://www.sciencedirect.com/science/article/abs/pii/S0303846720305862
12. Ortega J ea. Hemorragia suabaracnoidea aneurimática:avances clínicos. Sociedad Neurológica Argentina [Internet]. 2017; 9(2): p. 96-107. [Consultado 2022 Sep 29] Disponible en: https://www.elsevier.es/es-revista-neurologia-argentina-301-pdf-S1853002816300908

13. M.D. KNS. Spontaneosu Intracerebral Hemorrhage. The New England Journal of Medicine [Internet]. 2022 Octubre; 387(17). [Consultado 2023 Feb 05] Disponible en: https://www.nejm.org/doi/full/10.1056/NEJMra2201449
14. Brisman L. Jonathan. SKJ,NWD. Cerebral Aneurysms. The New England Journal of Medicine [Internet]. 2018 August; 355(5). [Consultado 2023 Feb 05] Disponible en: https://www.nejm.org/doi/full/10.1056/nejmra052760
15. Lawton Michael. VE. Subarachnoid Hemorrhage. The New England Journal of Medicine [Internet]. 2018 Julio; 377(3). [Consultado 2023 Feb 06] Disponible en: https://www.nejm.org/doi/full/10.1056/NEJMcp1605827
16. Baden. LR. Giant Thrombosed Intracranial Aneurysm. The New England Journal of Medicine [Internet]. 2019 August; 375(8). [Consultado 2023 Feb 07] Disponible en: https://www.nejm.org/doi/10.1056/NEJMicm1513571
17. Dilantha Ellegala. AD. Ruptured Cerebral Aneurysms. The New England Journal of Medicine [Internet]. 2019 January; 352(2). [Consultado 2023 Feb 07] Disponible en: https://www.nejm.org/doi/full/10.1056/nejmp048301
18. Akio Morita. ST. Unruptured Cerebral Aneurysms in a Japanese Cohort. The New England Journal of Medicine [Internet]. 2022 September; 367(13). [Consultado 2023 Feb 07] Disponible en: https://www.nejm.org/doi/full/10.1056/NEJMc1208985
19. Rivera C, Vega S, González A,.. Angiotomografía cerebral en el estudio de la hemorragia subaracnoidea. Archivo Médico de Camagüey [Internet]. 2018 Octubre; 6(5). [Consultado 2023 Feb 08] Disponible en: http://scielo.sld.cu/scielo.php?script=sci_arttext&pid=S1025-02552002000500006
20. Ramírez J,.. Angiotomografía-3D y la microcirugía de los aneurismas: Avance Preliminar. Anales de la Facultad de Medicina [Internet]. 2018 Enero; 64(2).[Consultado 2023 Feb 12] Disponible en: http://www.scielo.org.pe/scielo.php?script=sci_arttext&pid=S1025-55832003000200010
21. Jiménez Palma O,.. Aneurismas paraclinoideos: experiencia personalde 1 año en el Hospital Regional de Temuco. Revista Chilena de Neurocirugía [Internet]. 2018 Febrero; 43(1): p. 102-110.[Consultado 2023 Feb 15] Disponible en: https://revistachilenadeneurocirugia.com/index.php/revchilneurocirugia/article/view/70/61
22. Varela A, Orellana F, Martínez C, etal.. Resultados del clipaje aneurismático tempranoen pacientes con hemorragia subaracnoideade alto grado en el Hospital Regional de Talca. Revista Chilena de Neurocirugía [Internet]. 2018 Julio; 44(1): p. 15-24. [Consultado 2023 Feb 15] Disponible en: https://www.revistachilenadeneurocirugia.com/index.php/revchilneurocirugia/article/view/39/34
23. Vargas H, Vivas A. Robotics in surgery and neurosurgery, applications and challenges, a review. Scientia et Technica [Internet]. 2020 Septiembre; 25(3).[Consultado 2023 Feb 16] Disponible en: https://dialnet.unirioja.es/servlet/articulo?codigo=7581828

24. Arévalo R, Rubino P, Salas E, etal.. Tratamiento microquir+urgico de los aneurismas de la arteria basilar. Nuestra Experiencia. Revista Argentina de Neurocirugía [Internet] . 2018 Julio; 30(4): p. 116-129. [Consultado 2023 Mar 12] Disponible en: https://aanc.org.ar/ranc/files/original/876297870e35fe8c42ae131739d29512.pdf
25. Araujo B,.. Impacto de la Introducción de Microdoppler Vascular durante la microcirugía de Aneurismas Intracraneanos. Tesis Doctoral [Internet]. Sao Paulo, Brasil: Universidad Nove de Julho; 2018. [Consultado 2023 marzo 10] Disponible en: http://bibliotecatede.uninove.br/bitstream/tede/1154/2/Benedito%20Jamilson%20Araujo%20Pereira.pdf
26. González J, Quesada V, Guasch P,.. Aneurismas Cerebrales, Tratamiento Microquirúrgico. Primera ed. Talladellas J,. , editors. Barcelona: Elsevier; 2022.
27. Cavalcanti R, De Andrade C, Brito M,.. Adverse reactions of fluorescein angiography: a prospective study. Archivos Brasileños de Oftalmología [Internet]. 2019 Agosto; 70(4): p. 615-618. [Consultado 2023 Mar 05] Disponible en: https://doi.org/10.1590/S0004-27492007000400011
28. Laureano V, Zirretta J, Koch H,.. Amgiografía por Tomografía computarizada de Aneurismas intracraneales. Radiología Brasileña [Internet]. 2019 Septiembre; 35(3): p. 155-160. [Consultado 2023 Mar 02] Disponible en: https://doi.org/10.1590/S0100-39842002000300006
29. Herrero R,.. Clipaje/Embolización de Aneurismas Cerebrales Rotos. Tesis Doctoral. España: Universidad de Valladolid [Internet]; 2018. [Consultado 2023 Feb 18] Disponible en: https://uvadoc.uva.es/bitstream/handle/10324/24220/TFG-M-M785.pdf?sequence=1&isAllowed=y
30. Valderrama J, Zárate A, Hernández M, etal.. Utilidad del Ultrasonido Doppler en el tratamiento quirúrgico de los aneurismas cerebrales. Revista de Especialidades Medico-Quirúrgicas [Internet]. 2019 Diciembre; 15(4): p. 189-195. [Consultado 2023 Mar 10] Disponible en: https://biblat.unam.mx/hevila/Revistadeespecialidadesmedicoquirurgicas/2010/vol15/no4/1.pdf
31. Rubio E, Castaño C, Vivalta J, etal.. Clipaje transitorio de la arteria aferente al saco aneurismático en la cirugía de aneurismas intracraneales. Sociedad Española de Neurocirugía [Internet]. 2018 Octubre; 1(6): p. 375-383. [Consultado 2023 Mar 13] Disponible en: https://doi.org/10.1016/S1130-1473(90)70935-9
32. Tamez-Montes D, Ramírez- Barrios L, etal.. Tratamiento microquirúrgico de los aneurismas intracraneales rotos. Archivos de Neurociencias de México [Internet]. 2019 Marzo; 17(1): p. 39-41. [Consultado 2023 Mar 14] Disponible en: https://www.medigraphic.com/pdfs/arcneu/ane-2012/ane121b.pdf
33. Morales F, Maíllo A, Hernández A, etal.. Evaluación del tratamiento microquirúrgico de 121 aneurismas intracraneales. Sociedad Española de Neurocirugía [Internet]. 2018 Abril; 141: p. 5-15. [Consultado 2023 Mar 14] Disponible en: https://doi.org/10.1016/S1130-1473(03)70556-9

34. Perales I,.. Seguridad y eficacia del tratamiento quirurgicoen aneurismas cerebrales. Experienciade un neurocirujano en la región de Coquimbo, Chile. Revista Chilena de Neurocirugía [Internet]. 2019 Febrero; 45(1): p. 223-227. [Consultado 2023 Mar 14] Disponible en: https://revistachilenadeneurocirugia.com/index.php/revchilneurocirugia/article/view/139/126
35. Meilán A, Murias E, García A, etal.. Técnicas asistidas para el tratamiento endovascular de aneurismas cerebrales complejos o atípicos. Sociedad Española de Radiología Médica [Internet]. 2018 Abril; 55(2): p. 118-129. [Consultado 2023 Mar 14] Disponible en: https://doi.org/10.1016/j.rx.2011.11.011
36. Katati M, Santiago S, Saura E, etal.. Calidad de vida en pacientes con aneurismas intracraneales: cirugía versus tratamiento endovascular. Scielo [Internet]. 2018 Junio; 17(1): p. 325-332. [Consultado 2023 Mar 14*] Discponible en: https://scielo.isciii.es/pdf/neuro/v17n4/3.pdf
37. Fernández A, Samper M, Valdivia D, etal.. Tratamiento endovascular de aneurismas intracraneales rotos y no rotos. Nuestra experiencia en una década. Revista Mexicana de Neurociencia [Internet]. 2018 Octubre; 15(5): p. 1-15. [Consultado 2023 Mar 14] Disponible en: https://www.medigraphic.com/pdfs/revmexneu/rmn-2015/rmn155a.pdf
38. Pinilla C, Mantilla J. Angiografía cerebral por tomografía en el diagnóstico de aneurismas cerebrales en pacientes con hemorragia subaracnoidea. MedUNAB. 2019 Julio; 9(2).
39. Petgrave A, Alvarez J. Arteriografía Cerebral y sus complicaciones. Neuroeje. 2019 Julio; 27(2)
40. . Hoyos J, Moscote L. Hemorragia subaracnoidea aneurismática con mal grado clínico: Revisión clínica. Revisión Mexicana de Neurociencia [internet]. 2019 Febrero; 17 (1): p. 1-113 [Consultado 2023 Jun 10]. Disponible en: https://www.medigraphic.com/pdfs/revmexneu/rmn-2016/rmn161f.pdf
41. Murillo Bonilla LM, Magaña G, Uribe P. Tratamiento del vasoespasmo cerebral en el paciente con hemorragia subaracnoidea aneurismática. Revista de Medicina Clínica [internet]. 2018 Enero; 2 (1). [Consultado 2023 Jun 11]. Disponible en: file:///C:/Users/Usuario/Downloads/luismurillo,+Gestor_a+de+la+revista,+revision+%233.pdf
42. Cruz Pérez J, Liborio S, Rivera E. Diagnóstico de vasoespasmo secundario a hemorragia subaracnoidea aneurismática con dos métodos de neuroimagen en pacientes adultos críticamente enfermos en la terapia intensiva del Instituto Nacional de Neurología y Neurocirugía. Arch de Neurocien [internet]. 2018 Septiembre; 20 (3). [consultado 2023 Jun 12]. Disponible en: https://www.medigraphic.com/pdfs/arcneu/ane-2015/ane153e.pdf
43. Lehecka M, Laakso A, Van Popta J, Hernesniemi J. Microneurocirugía de Helsinki Principios y Trucos. Primera Edición. Finlandia: Universidad de Helsinki; 2018. p. 111-205.

44. Morales S, Licardie E, Alarcón I, Balla A. Guía de uso e indicaciones de la fluorescencia con verde de indocianina (ICG) en cirugía general: recomendaciones basadas en la revisión descriptiva de la literatura y el análisis de la experiencia. Cirugía Española [internet]. 2022 Septiembre; 100 (9). [Consultado 2023 Jul 20]. Disponible en: https://www.elsevier.es/es-revista-cirugia-espanola-36-articulo-guia-uso-e-indicaciones-fluorescencia-S0009739X21003778
45. Guarneri C, Vanerio P, Lyford-Pike P. Técnica con indocianina verde (ICG) como predictor de falla de sutura; inicio de la experiencia en nuestro medio. Revista Chilena de Cirugía [internet]. 2016 Mayo; 68 (3). [Consultado 2023 Jul 21]. Disponible en: https://www.elsevier.es/es-revista-revista-chilena-cirugia-266-articulo-tecnica-con-indocianina-verde-icg--S037938931600034X
46. Torres N. Verde de indocianina: una molécula antigua con aplicaciones actuales. Revista Colombiana de Cirugía [internet]. 2022 Marzo; 37. [Consultado 2023 Jul 22]. Disponible en: http://www.scielo.org.co/pdf/rcci/v37n3/2619-6107-rcci-37-03-357.pdf
47. Pérez B, Toledano M, Pacheco D. Uso de verde de indocianina para prevenir lesiones yatrogénicas de la vía biliar durante la colecistectomía laparoscópica. Cirugía Andaluza [internet]. 2019 Mayo; 30 (2). [Consultado 2023 Jul 23]. Disponible en: https://www.asacirujanos.com/documents/revista/pdf/2019/Cir_Andal_vol30_n2_13.pdf
48. Otero Piñeiro A. Utilidad de la angiografía mediante verde de indocianina para la prevención del fallo de sutura en cirugía colorrectal. [Tesis doctoral en internet]. Barcelona: Universidad Autónoma de Barcelona; 2018 [Consultada 2023 Jul 23]. 223 p. Disponible en: https://www.tdx.cat/bitstream/handle/10803/664125/amop1de1.pdf?sequence=1
49. Camacho Marente V. Estudio del valor del verde indocianina en prevención de dehiscencias en anastomosis colorrectal laparoscópica. [Tesis doctoral en internet]. Sevilla: Universidad de Sevilla; 2018 [Consultada 2023 Jul 23]. 223 p. Disponible en: https://idus.us.es/bitstream/handle/11441/86327/Camacho%20Marente%2C%20Violeta-TESIS.pdf?sequence=1&isAllowed=y
50. Guillén G, López S, Molino J, et al. Experiencia piloto con navegación mediante fluorescencia con verde de indocianina en cirugía pediátrica. Cirugía Pediatrica [internet]. 2019 Julio; 32. [Consultado 2023 Jul 24]. Disponible en: https://www.secipe.org/coldata/upload/revista/2019_32-3_121-127.pdf
51. Gila-Bohórquez A, Gómez.Menchero J, et al. Utilidad del verde de indocianina para la localización del uréter de forma intraoperatoria en cirugía colorrectal compleja. Cirugía Española [internet]. 2019 Abril; 97 (4). [Consultado 2023 Jul 25]. Disponible en: https://www.elsevier.es/es-revista-cirugia-espanola-36-articulo-utilidad-del-verde-indocianina-localizacion-S0009739X18302136
52. Lawnicka A, Nowakowski J, et al. Uso de verde de indocianina en cirugía reconstructiva y quemaduras. Revista de Cirugía [internet]. 2022 Enero; 74 (4).

[Consultado 2023 Julio 25]. Disponible en: https://www.scielo.cl/scielo.php?script=sci_arttext&pid=S2452-45492022000400426

53. Montero C. et al. Uso e indicaciones de verde de indocianina (ICG) en cirugía. Revisión bibliográfica. Revista Ocronos [internet]. 2022 Julio; 5 (7). [Consultado 2023 Jul 25]. Disponible en: ▷ Uso e indicaciones de verde de indocianina (ICG) en cirugía. Revisión bibliográfica - Ocronos - Editorial Científico-Técnica (revistamedica.com)
54. Acha J, Yabar D, et al. Videoangiografía con fluoresceína intraoperatoria en cirugía de aneurismas, seguridad en el clipaje y control de la permeabilidad: resultados preliminares en el Hospital Nacional Dos de Mayo de Lima Perú. Revista Peruana de Neurocirugía [internet]. 2022 Enero; [Consultado 2023 Jul 26]. Disponible en: 3-Videoangiografia.pdf (neurocirugia.org.pe)

13. ANEXOS

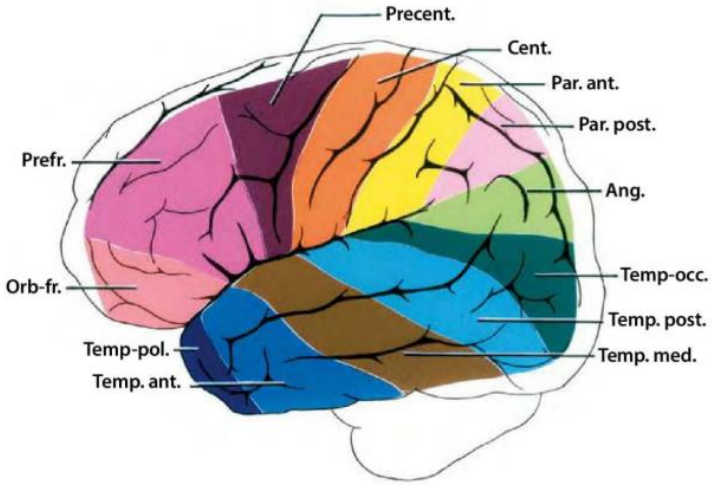

Anexo 1. Clasificación de las arterias corticales.
Ang. Angular, Ant. Anterior, Cent. Central, Med. Media, Orb-fr. Orbitofrontal, Par. Parietal, Post. Posterior, Precent. Precentral Prefr. Prefrontal, Temp. Temporal, Temp-occ, temporooccipital, Temp-pol. Temporopolar.
Fuente: Rhoton AL. Aneurysms. Cranial Antomy & Surgical Approaches. England: Editorial Amolca; 2021.

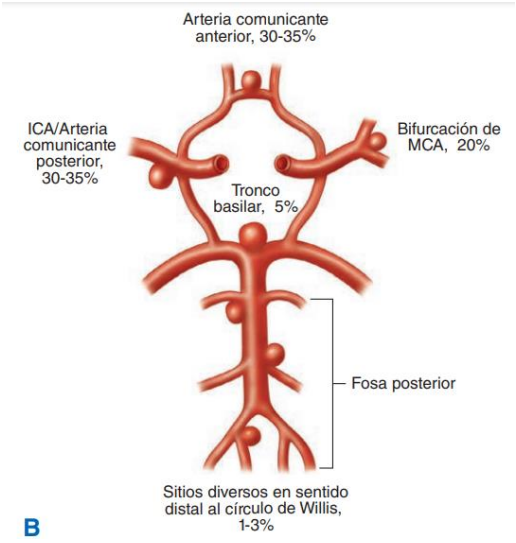

Anexo 2. Sitios en que se localizan frecuentemente los aneurismas.
Esquema de la anatomía del círculo de Willis y los sitios en que asientan frecuentemente los aneurismas. ICA: arteria carótida interna. MCA: arteria cerebral media.
Fuente: Osborn AG. Handbook of neuroradiology: Brain an Skull, 1st ed. St. Louis Mosby-Year Book, Inc. Elsevier.

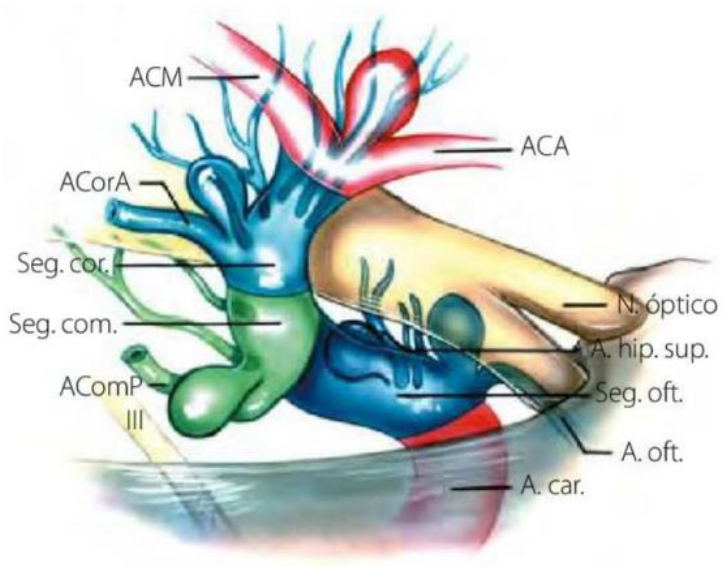

Anexo 3. Aneurisma carotídeo coroideo anterior, vista lateral.
Se evidencia el aneurisma con un asterisco (*) y en color azul.
Fuente: Rhoton AL. Aneurysms. In M. GSC, editor. Cranial Anatomy & Surgical Approaches. England: Editorial Amolca; 2021. p. 149-186.

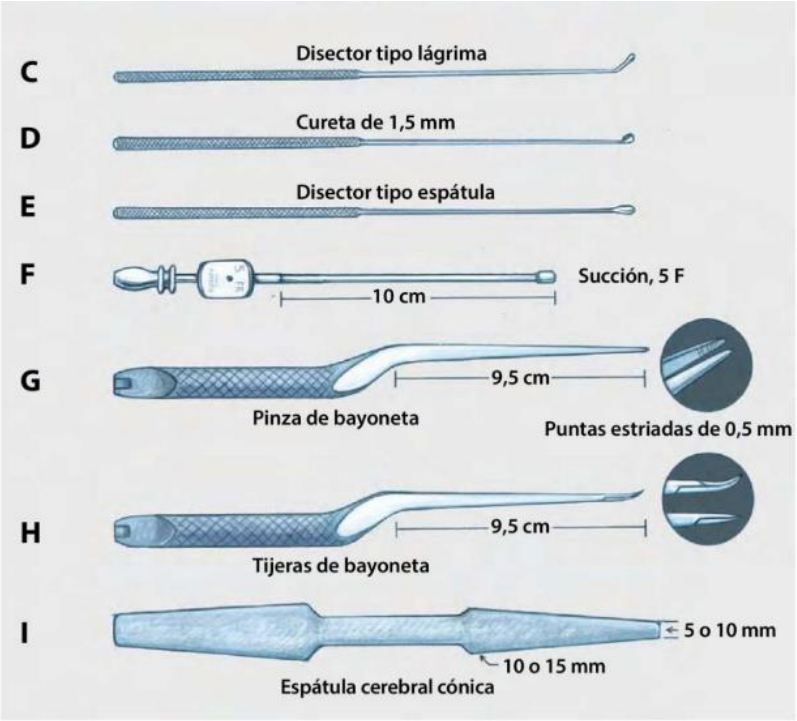

Anexo 4. Instrumentos utilizados en la cirugía de aneurismas
Fuente: Rhoton AL. Aneurysms. In M. GSC, editor. Cranial Anatomy & Surgical Approaches. England: Editorial Amolca; 2021. p. 149-186.

Anexo 5. Clips de titanio y su aplicador
Fuente: IGEA (Grupo Integral de Asistencia Médica)