UNIVERSIDAD DE SAN CARLOS DE GUATEMALA

CENTRO UNIVERSITARIO DE SAN MARCOS

CARRERA MÉDICO Y CIRUJANO

COMISIÓN DE TRABAJOS DE GRADUACIÓN

MONOGRAFÍA MÉDICA

COMPLICACIONES POSOPERATORIAS DE ABDOMINOPLASTIA Y NUEVAS TÉCNICAS NO INVASIVAS EN PACIENTES CON SOBREPESO

PRESENTADA A LAS AUTORIDADES DEL CENTRO UNIVERSITARIO DE SAN MARCOS POR:

KARLA FABIOLA GUILLÉN ESCALANTE

CARNÉ: 200930340

ASESOR:

DR. ÁNGEL MARIO LÓPEZ SANTOS
ESPECIALIDAD: CIRUGÍA GENERAL
COLEGIADO: 13,921

REVISOR:
PHD. DR. JUAN JOSÉ AGUILAR SÁNCHEZ
COLEGIADO: 2,343

SAN MARCOS, NOVIEMBRE 2,025.

“ID Y ENSEÑAD A TODOS”

UNIVERSIDAD SAN CARLOS DE GUATEMALA

CENTRO UNIVERSITARIO DE SAN MARCOS

CARRERA DE MEDICO Y CIRUJANO

AUTORIDADES UNIVERSITARIAS

MIEMBROS DEL CONSEJO DIRECTIVO

DIRECTOR	PhD. Edgar Ronaldo de León Cáceres
SECRETARIO CONSEJO DIRECTIVO	Licda. Astrid Fabiola Fuentes Mazariegos
REPRESENTANTE DOCENTE	Ing. Agr. Roy Walter Villacinda Maldonado
REPRESENTANTE ESTUDIANTIL	Lic. Oscar Alberti Ramírez Monzón
REPRESENTANTE ESTUDIANTIL	Br. Luis David Corzo Rodríguez

UNIVERSIDAD SAN CARLOS DE GUATEMALA

CENTRO UNIVERSITARIO DE SAN MARCOS

CARRERA DE MEDICO Y CIRUJANO

MIEMBROS DE LA COORDINACION

Ing. Agr. Rodolfo R. Carredano Romero	Coordinador Académico
Ing. Agr. Jorge Robelio Juárez González	Coordinador Carrera de Técnico Producción Agrícola e Ingeniero Agrónomo Con Orientación En Agricultura sostenible
Lic. Ramiro Augusto Ponce de León	Coordinador Carrera De Pedagogía y Ciencias De La Educación.
Licda. Virginia de Jesús Cifuentes Rodriguez	Coordinadora Carrera de Trabajo Social, Técnico y Licenciatura.
Lic. Byron Lionel Orozco García	Coordinador Carrera de Administración de Empresas, Técnico y Licenciatura.
Lic. Aramis Fredy González López	Coordinador Carrera de Abogado y Notario y Licenciatura en ciencias Jurídicas y Sociales.
Dr. Jenny Vanessa Orozco Minchez	Coordinadora Carrera de Médico y Cirujano
Lic. Selvin Aramis Sánchez Velásquez	Coordinador Pedagogía Extensión San Marcos

Lic. Bainor Jeovany Pérez Ramos	Coordinador Extensión Malacatán
Licda. Karina Nineth Reyes Maldonado	Coordinadora Extensión Tejutla
Lic. Julio Augusto González Roblero	Coordinador Extensión Tacaná.
Ing. Rubén Francisco Ruíz Mazariegos	Coordinador Instituto de Investigaciones del CUSAM
Licda. Olga Amparo Urrutia Bartolón	Coordinadora de Área de Extensión
Ing. Mario Rolando Luis López	Coordinador Carrera de Ingeniería Civil.
Licda. Silvia Yanet Reyes Najarro	Coordinadora Carrera de Contaduría Pública Y Auditoria.
Lic. Clemente Raúl Matías Gabriel	Coordinador Carrera de Profesorado Bilingüe Intercultural.
Lic. Sergio Enrique Cal Quiñonez	Coordinador Carreras Sociología, Ciencias Políticas y Relaciones Internacionales.

UNIVERSIDAD SAN CARLOS DE GUATEMALA

CENTRO UNIVERSITARIO DE SAN MARCOS

CARRERA DE MEDICO Y CIRUJANO

COORDINACIÓN DE LA CARRERA DE MÉDICO Y CIRUJANO

COORDINADOR DE LA CARRERA	Dra. Jenny Vanessa Orozco Minchez
COORDINACIÓN DE CIENCIAS BÁSICAS	Ing. Luis Fernando Velásquez Tiney
COORDINACIÓN DE CIENCIAS SOCIALES	Dr. Leonel José Alfredo Almengor Gutiérrez
COORDINACIÓN DE INVESTIGACIÓN	Dra. María Rebeca Bautista Orozco
OORDINACIÓN DE CIENCIAS CLÍNICAS	Dra. María Elena Solorzano de León

UNIVERSIDAD SAN CARLOS DE GUATEMALA

CENTRO UNIVERSITARIO DE SAN MARCOS

CARRERA DE MEDICO Y CIRUJANO

MIEMBROS DE LA COMISIÓN DE TRABAJOS DE GRADUACIÓN

PRESIDENTA	Dra. María Rebeca Bautista Orozco
SECRETARIO	Ing. Agr. Milton Roderico Navarro Meza
SECRETARIO	Ing. Rosangela María Juárez Escobar
SECRETARIO	MsC. Luis Fernando Velásquez Tiney
VOCALES	Dr. Hans Gary Jui Baechli
	Dr. José Manuel Consuegra López
	Dr. José Roberto Sandoval Rosales
	Dr. Leonel José Alfredo Almengor Gutierrez
	Dr. Miguel Angel Velasquez Orozco
	Dra. Damaris HIlda Juárez Rodríguez
	Dra. Lourdes Karina Orozco Godínez
	Dra. Maria de Los Angeles Navarro Almengor
	Dra. Maria Elena Solórzano De León
	Dra. Migdalia Azucena Gramajo Pérez
	Dra. Yenifer Lucrecia Velasquez Orozco
	MsC. Genner Alexander Orozco Gonzalez
	MsC. Juan Jose Aguilar Sanchez
	Ing.Agr. Roy Walter Villacinda Maldonado
	Licda. Maria Elisa Escobar Maldonado
	Licda. Lucrecia Yolanda del Cid Granados

UNIVERSIDAD SAN CARLOS DE GUATEMALA

CENTRO UNIVERSITARIO DE SAN MARCOS

CARRERA DE MEDICO Y CIRUJANO

TRIBUNAL EXAMINADOR

DIRECTOR	PhD. Edgar Ronaldo de León Cáceres
COORDINADOR ACADÉMICO	Ing. Agr. Rodolfo R. Carredano Romero
COORDINADOR CARRERA DE MÉDICO Y CIRUJANO	Dra. Jenny Vanessa Orozco Minchez
ASESOR	Dr. Ángel Mario López Santos
REVISOR	MsC. Juan José Aguilar Sánchez

USAC d
TRICENTENARIA
Universidad de San Carlos de Guatemala

San Marcos, 15 de abril de 2025

Integrantes de la Comisión de Trabajos de Graduación.
Carrera: Medico y Cirujano.
Centro Universitario de San Marcos.
San Marcos.

De manera atenta y cordial me dirijo a ustedes, deseándoles éxitos en sus labores diarias.

Por medio de la presente, me permito informarles que he tenido bajo mi cargo la asesoría del trabajo de graduación titulado "**Complicaciones posoperatorias de abdominoplastia y nuevas técnicas no invasivas en pacientes con sobrepeso**" del estudiante: Karla Fabiola Guillén Escalante con carné No.: 200930340.

Esta investigación cumple con los requisitos establecidos en el normativo de graduación de tesis, de la carrera de Médico y Cirujano del Centro Universitario de San Marcos, de la Universidad de San Carlos de Guatemala, por lo que emito **DICTAMEN FAVORABLE** y solicito que proceda a la revisión y aprobación correspondientes para el trámite de examen general público.

Al agradecer su fina atención y buena consideración a la misma, sin más sobre el particular, como su atento servidor.

Dr. Ángel Mario López Santos
ESPECIALISTA EN CIRUGIA
COL. 13,921

F._____

Dr. Ángel Mario López Santos
Asesor de Monografía Medica
Colegiado No. 13,921.
Cirujano General.

USAC
TRICENTENARIA
Universidad de San Carlos de Guatemala

San Marcos, 15 de mayo 2025

Integrantes de la Comisión de Trabajos de Graduación.
Carrera: Medico y Cirujano.
Centro Universitario de San Marcos.
San Marcos.

De manera atenta y cordial me dirijo a ustedes, deseándoles éxitos en sus labores diarias.

Por medio de la presente, me permito informarles que he tenido bajo mi cargo la revisión del trabajo de graduación titulado "**Complicaciones posoperatorias de abdominoplastia y nuevas técnicas no invasivas en pacientes con sobrepeso**" del estudiante: Karla Fabiola Guillén Escalante con carné No.: 200930340.

Esta investigación cumple con los requisitos establecidos en el normativo de graduación de tesis, de la carrera de Médico y Cirujano del Centro Universitario de San Marcos, de la Universidad de San Carlos de Guatemala, por lo que emito **DICTAMEN FAVORABLE** y solicito que proceda a la revisión y aprobación correspondientes para el trámite de examen general público.

Al agradecer su fina atención y buena consideración a la misma, sin más sobre el particular, como su atento servidor.

F._____

PhD. Dr. Juan José Aguilar Sánchez
Revisor de Monografía Medica
Colegiado: 2,343
Experto en Investigación y Educación

UNIVERSIDAD DE SAN CARLOS DE GUATEMALA
CARRERA MEDICINA
CUSAM USAC
SAN MARCOS

UNIVERSIDAD DE SAN CARLOS DE GUATEMALA
CARRERA MEDICO Y CIRUJANO
COMISION TRABAJOS DE GRADUACION
"COTRAG"
SAN MARCOS -CUSAM-USAC-

UNIVERSIDAD DE SAN CARLOS DE GUATEMALA

CENTRO UNIVERSITARIO DE SAN MARCOS
Departamento de San Marcos
Guatemala, Centroamérica

LA INFRASCRITA SECRETARIA DE LA COMISIÓN DE TRABAJOS DE GRADUACIÓN, DE LA CARRERA DE MÉDICO Y CIRUJANO, DEL CENTRO UNIVERSITARIO DE SAN MARCOS, DE LA UNIVERSIDAD DE SAN CARLOS DE GUATEMALA, CERTIFICA: LOS PUNTOS: PRIMERO, SEGUNDO, TERCERO, CUARTO, QUINTO, SEXTO Y SÉPTIMO DEL ACTA No. 060-2025, LOS QUE LITERALMENTE DICEN:

ACTA No. 060-2025

En la ciudad de San Marcos, siendo las catorce horas, del día viernes seis de junio del año dos mil veinticinco, reunidos en el salón Pérgolas del Restaurante Cotzic de la Ciudad de San Marcos, para llevar a cabo la actividad académica de Presentación de Seminario 2 convocada por la Comisión de Trabajos de Graduación -COTRAG- de la Carrera de Médico y Cirujano, del Centro Universitario de San Marcos, de la Universidad de San Carlos de Guatemala, integrados de la siguiente manera: Ing. Agr. Juan José Aguilar Sánchez, PRESIDENTE e integrante de la terna de evaluación y quién suscribe Ing. Genner Alexander Orozco González, SECRETARIO, que de ahora en adelante se le denominará COTRAG; además, integrantes de la terna evaluadora: Dr, Manglio Alejandro Ruano, Dr. Miguel Ángel Velásquez y Dra. María Elena Solórzano de León; la estudiante **KARLA FABIOLA GUILLÉN ESCALANTE,** quien se identifica con el número de carnet dos mil nueve, treinta mil, trescientos cuarenta **(200930340)**, para motivos de la presente se le denominará SUSTENTANTE; Dr. Ángel Mario López Santos , quien actúa como ASESOR e Ing. Juan José Aguilar Sánchez, quien actúa como REVISOR del Trabajo de Graduación, respectivamente. Con el objeto de dejar constancia de lo siguiente: **PRIMERO:** Establecido el quórum y la presencia de las partes involucradas en el proceso de la presentación del Seminario 2 de la Estudiante **KARLA FABIOLA GUILLÉN ESCALANTE**, previo a autorizar el Informe Final de la Monografía Médica del Trabajo de Graduación denominado: **"COMPLICACIONES POSOPERATORIAS DE ABDOMINOPLASTIA Y NUEVAS TÉCNICAS NO INVASIVAS EN PACIENTES CON SOBREPESO" SEGUNDO:** El presidente de la COTRAG procedió a dar la bienvenida a los presentes y a explicar los motivos de la reunión y los lineamientos generales del Seminario 2 a la SUSTENTANTE y entrega a los miembros de la terna evaluadora la guía de calificación. **TERCERO:** la SUSTENTANTE presenta el título del Trabajo de Graduación: **"COMPLICACIONES POSOPERATORIAS DE ABDOMINOPLASTIA Y NUEVAS TÉCNICAS NO INVASIVAS EN PACIENTES CON SOBREPESO"**; presenta la hoja de vida de su asesor y revisor y explica las razones de cómo elaboró el título de su investigación, el vídeo de aproximación al problema, árbol del problema, objetivo general y específicos, explica los ocho capítulos que contiene la monografía médica, conclusiones, recomendaciones, cronograma de actividades, referencias bibliográficas. Cada uno de los aspectos fue presentado de manera ordenada y coherente. **CUARTO:** Luego de escuchar a la SUSTENTANTE, El PRESIDENTE de la COTRAG, sugiere a los integrantes de la terna evaluadora someter a interrogatorio a la SUSTENTANTE, el Dr. Miguel Ángel Velásquez felicita a la SUSTENTANTE por su presentación, el Dr Manglio Ruano felicita a la SUSTENTANTE y propone cambiar un objetivo específico en la investigación. El ASESOR felicita a la SUSTENTANTE porque considera que el problema investigado es muy importante y por lo tanto, merece estudiarse a profundidad; el REVISOR felicita a la SUSTENTANTE, y considera que las observaciones de la TERNA serán tomadas en cuenta para mejorar la investigación. El PRESIDENTE, manifiesta que deben de hacerse correcciones sugeridas por la terna COTRAG, entre otros aspectos que fueron anotados en cada uno de los ejemplares del informe final. **QUINTO:** El PRESIDENTE de la COTRAG, solicita a los miembros de la terna evaluadora la boleta de evaluación para verificar la calificación obtenida en el Seminario 2 de la SUSTENTANTE para trasladar la nota final y así poder deliberar sobre la APROBACIÓN O REPROBACIÓN del Seminario 2 del Trabajo de Graduación de la SUSTENTANTE. En ese

momento, los miembros de la TERNA DE EVALUACIÓN anotan las correcciones sugeridas en cada uno de los ejemplares de los informes finales y se les entregan a la SUSTENTANTE para que proceda a hacer los cambios respectivos. **SEXTO:** Se informa a la SUSTENTANTE, al ASESOR y REVISOR del Trabajo de Graduación que la calificación asignada es de OCHENTA Y TRES PUNTOS (83). Por lo tanto, se da por **APROBADO** el SEMINARIO 2. Sin embargo, se les comunica a las partes que previo a la impresión de la certificación del acta de Seminario 2, deberá hacer los cambios en el Informe Final de Monografía Médica del Trabajo de Graduación los cuales deben ser discutidos, revisados, presentados y autorizados por el ASESOR y REVISOR del Trabajo de Graduación, y comunicárselo inmediatamente a la COTRAG, para que se pueda entregar a la SUSTENTANTE la certificación correspondiente. el ASESOR y REVISOR hacen las anotaciones correspondientes y agradecen por los aportes realizados al estudio por parte de la TERNA EVALUADORA y felicitan a la SUSTENTANTE por el resultado obtenido. **SÉPTIMO:** En base al artículo 56 del Normativo para la Elaboración de Trabajo de Graduación de la Carrera de Médico y Cirujano del Centro Universitario de San Marcos, el PRESIDENTE de la COTRAG indica que fue APROBADO EL SEMINARIO 2 de **KARLA FABIOLA GUILLÉN ESCALANTE**, titulado **"COMPLICACIONES POSOPERATORIAS DE ABDOMINOPLASTIA Y NUEVAS TÉCNICAS NO INVASIVAS EN PACIENTES CON SOBREPESO"**. Por lo cual, se le AUTORIZA la impresión del informe final del trabajo de graduación e iniciar los trámites para el examen público y proceso de graduación, luego de realizados y presentados los cambios sugeridos. Concluyó la reunión en el mismo lugar y fecha, una hora después de su inicio, previa lectura que se hizo a lo escrito y enterados de su contenido y efectos legales, aceptamos, ratificamos y firmamos. DAMOS FE.

(SF) Karla Fabiola Guillén Escalante, Dr. Miguel Ángel Velásquez Orozco, Dra. María Elena Solórzano de León, Dr. Manglio Alejandro Ruano Ruiz, Ing. Juan José Aguilar Sánchez e Ing. Genner Alexander Orozco González.

A SOLICITUD DE LA INTERESADA SE EXTIENDE, FIRMA Y SELLA LA PRESENTE CERTIFICACIÓN DE ACTA, EN UNA HOJA DE PAPEL MEMBRETADO DEL CENTRO UNIVERSITARIO, EN LA CIUDAD DE SAN MARCOS, A VEINTISIETE DÍAS DEL MES DE JUNIO DEL AÑO DOS MIL VEINTICINCO.

"ID Y ENSEÑAD A TODOS"

Comisión Trabajos de Graduación CUSAM - USAC CARRERA MEDICINA San Marcos

Licda. María Elisa Escobar Maldonado
Secretaria Comisión de Trabajos de Graduación

CC. archivo

USAC
TRICENTENARIA
Universidad de San Carlos de Guatemala
Centro Universitario de San Marcos | CUSAM
COORDINACIÓN ACADÉMICA

Transc.COACUSAM-518-2025
08 de octubre 2025

ESTUDIANTE: KARLA FABIOLA GUILLÉN ESCALANTE
CARRERA: MÉDICO Y CIRUJANO.
CUSAM, Edificio.

Atentamente transcribo a usted el Punto **QUINTO: ASUNTOS ACADÉMICOS, inciso a) subinciso a.14) del Acta No. 019-2025**, de sesión ordinaria celebrada por la Coordinación Académica, el 1 de octubre de 2025, que dice:

"QUINTO: ASUNTOS ACADÉMICOS: a) ORDENES DE IMPRESIÓN. CARRERA: MÉDICO Y CIRUJANO. a.14) La Coordinación Académica conoció Providencia No. CMCUSAM-125-2025, de fecha 29 septiembre de 2025, suscrita por la Dra. Jenny Vanessa Orozco Mínchez, Coordinadora Carrera Médico Cirujano, a la que adjunta solicitud de la estudiante: KARLA FABIOLA GUILLÉN ESCALANTE, Carné No. 200930340, en el sentido se le **AUTORICE IMPRESIÓN** DE LA MONOGRAFIA MÉDICA COMPLICACIONES POSOPERATORIAS DE ABDOMINOPLASTIA Y NUEVAS TÉCNICAS NO INVASIVAS EN PACIENTES CON SOBREPESO, previo a conferírsele el Título de MÉDICO Y CIRUJANO. La Coordinación Académica en base a la opinión favorable del Asesor, Comisión de Revisión y Coordinadora de Carrera Médico Cirujano, **ACORDÓ: AUTORIZAR IMPRESIÓN** DE LA MONOGRAFIA MÉDICA COMPLICACIONES POSOPERATORIAS DE ABDOMINOPLASTIA Y NUEVAS TÉCNICAS NO INVASIVAS EN PACIENTES CON SOBREPESO, la estudiante: KARLA FABIOLA GUILLÉN ESCALANTE, Carné No. 200930340, previo a conferírsele el Título de MÉDICO Y CIRUJANO."
Atentamente,

ID Y ENSEÑAD A TODOS

Ing. Agr. Rodolfo R. Carredano Romero
Coordinador Académico

c.c. Archivo
RRCR/ejle

DEDICATORIA

A DIOS

Porque a pesar de todas mis dificultades y las veces que quise renunciar Él siempre me dio la fortaleza que necesité para llegar a este día.

A MIS PADRES

Porque fueron mi fuente principal de apoyo a lo largo de mi carrera.

A KARLA FABIOLA

Porque a pesar de las muchas dudas de mi propia capacidad hoy se hace real aquello que sólo podía soñar en alcanzar.

Porque a pesar de todo lo vivido pude sobreponerme y salir adelante.

Porque aun teniendo en contra situaciones adversas que otros no atraviesan estoy aquí frente a ustedes.

Porque hoy puedo demostrarme a mí misma que si puedo y siempre podré alcanzar aquello que me proponga.

ÍNDICE GENERAL

Contenido Núm de pág

1. TÍTULO 1
2. RESUMEN 2
3. INTRODUCCCIÓN 4
4. NOMBRE DEL PROBLEMA 6
5. ÁRBOL DE PROBLEMAS 7
6. OBJETIVOS 8
6.1 General 8
6.2 Específicos 8
7. CUERPO DE LA MONOGRAFÍA 9
7.1. Capítulo I. Anatomía del abdomen 9
7.1.1 Visión General 9
7.1.2 Pared anterolateral 9
7.1.3 Funciones y acciones de los músculos anterolaterales del abdomen 22
7.1.4 Peritoneo y cavidad peritoneal 23
7.1.5 Vísceras abdominales 27
7.2. Capítulo II. Sobrepeso y obesidad 29
7.2.1 Etiología 29
7.2.2 Epidemiología 31
7.2.3 Factores de riesgo asociados a prevalencia de sobrepeso y obesidad 32
7.2.4 Consecuencias de sobrepeso y obesidad 32
7.2.5 Prevención 34
7.3. Capítulo III. Abdominoplastia 35
7.3.1 Definición 35
7.3.2 Historia 36
7.3.3 Evolución técnica 37
7.3.4 Indicaciones y contraindicaciones médicas 38
7.3.5 Técnicas quirúrgicas 41

7.3.6 Riesgos..... 45
7.3.7 Resultados y beneficios..... 47
7.3.8 Aspectos psicológicos y sociales 49
7.4. Capítulo IV. Complicaciones de abdominoplastia 52
7.4.1 Clasificación..... 53
7.4.2 Impacto de las complicaciones..... 58
7.4.3 Prevención de complicaciones 60
7.4.4 Manejo de complicaciones 61
7.4.5 Avances tecnológicos para reducir complicaciones 63
7.5. Capítulo V. Factores de riesgo asociados a aumento de complicaciones de abdominoplastia. 67
7.5.1 Factores relacionados con el paciente 67
7.5.2 Factores relacionados con el procedimiento quirúrgico 67
7.5.3 Factores relacionados con el entorno posoperatorio 68
7.6. Capítulo VI. Estrategias para reducir complicaciones de abdominoplastia 68
7.6.1 Evaluación preoperatoria exhaustiva 68
7.6.2 Planificación quirúrgica adecuada 69
7.6.3 Prevención de tromboembolismo venoso 69
7.6.4 Técnicas anestésicas y quirúrgicas 69
7.6.5 Cuidados postoperatorios 70
7.6.6 Seguimiento médico 70
7.7. Capítulo VII. Nuevas técnicas no invasivas para reducción de panículo adiposo 71
7.7.1 Definición y objetivos 71
7.7.2 Fundamentos fisiológicos 71
7.7.4 Limitaciones 76
7.8. Capítulo VIII. Uso de nuevas técnicas no invasivas en conjunto con abdominoplastia 81
7.8.1 Principales técnicas no invasivas usadas con abdominoplastia 81
7.8.2 Importancia de la sinergia entre técnicas 83
7.8.3 Evidencia científica sobre seguridad y eficacia 84

7.9. Capítulo IX. Análisis y discusión 87
8. CONCLUSIONES GENERALES 89
9. RECOMENDACIONES GENERALES 90
10. CRONOGRAMA DE ACTIVIDADES DE MONOGRAFÍA MÉDICA 91
11. BIBLIOGRAFÍA 92
12. ANEXOS 103

INDICE DE FIGURAS

Figura 1 Árbol de problemas de Monografía Médica 7
Figura 2 Visión general de tórax y abdomen 10
Figura 3 Cuadrantes abdominales 11
Figura 4 Subdivisiones de la pared abdominal 11
Figura 5 Músculos de la pared abdominal anterolateral 14
Figura 6 Músculos de la pared anterolateral del abdomen 14
Figura 7 Estructura de la pared anterolateral del abdomen 15
Figura 8 Disección superficial de la pared abdominal anterolateral 16
Figura 9 Pared inferior del abdomen y región inguinal de un hombre 17
Figura 10 Formación de la vaina del recto y estructuras vasculonerviosas de la pared anterolateral del abdomen 18
Figura 11 Peritoneo de la pared Abdominal 24
Figura 12 Peritoneo visceral 25
Figura 13 Peritoneo parietal 25
Figura 14 Bolsa omental 26
Figura 15 Mesenterio 26
Figura 16 Evolución de abdominoplastia 104

1. TÍTULO

COMPLICACIONES POSOPERATORIAS DE ABDOMINOPLASTIA Y NUEVAS TÉCNICAS NO INVASIVAS EN PACIENTES CON SOBREPESO.

2. RESUMEN

La abdominoplastia es un procedimiento quirúrgico estético y reconstructivo que consiste en la eliminación del exceso de piel, grasa y, en muchos casos, en la reparación de los músculos de la pared abdominal para mejorar el contorno y firmeza del abdomen. No es un tratamiento para la obesidad ni un sustituto de la pérdida de peso. Se puede adaptar a la constitución corporal de cada paciente modificando ligeramente el procedimiento. incluye diversas técnicas quirúrgicas, que se seleccionan según las necesidades específicas del paciente. Estas técnicas buscan eliminar el exceso de piel y grasa, corregir la flacidez muscular y mejorar el contorno abdominal.

La abdominoplastia se asocia con una tasa de complicaciones más alta que otros procedimientos en cirugía plástica y conlleva una de las tasas de mortalidad más altas en cirugía plástica estética. La clave para reducir las complicaciones radica en la prevención, reconocer factores de riesgo que aumentan éstas, un manejo adecuado y el uso de tecnologías innovadoras que permitan una recuperación más rápida y menos traumática para el paciente. Las técnicas no invasivas son herramientas útiles para aquellos que han pasado por una abdominoplastia, ayudando a mejorar la apariencia final del abdomen, optimizar la recuperación y prolongar los efectos de la cirugía.

Se realizó un análisis descriptivo de las complicaciones posoperatorias de abdominoplastia y las nuevas técnicas no invasivas. La abdominoplastia sigue siendo una técnica esencial para tratar casos moderados y severos de exceso de piel y grasa, aunque implica riesgos que deben ser considerados y manejados adecuadamente. Por otro lado, las técnicas no invasivas ofrecen una alternativa menos riesgosa y con tiempos mínimos. La sinergia de estos procedimientos ha sido investigada, y aunque hay pocos estudios se considera que es eficaz y segura.

Palabras clave: abdomen, panículo adiposo, complicaciones, técnicas no invasivas.

SUMARY

Abdominoplasty is an aesthetic and reconstructive surgical procedure that consists of removing excess skin, fat and, in many cases, repairing the muscles of the abdominal wall to improve the contour and firmness of the abdomen. It is not a treatment for obesity or a substitute for weight loss. It can be adapted to the body constitution of each patient by slightly modifying the procedure. It includes various surgical techniques, which are selected according to the specific needs of the patient. These techniques seek to eliminate excess skin and fat, correct muscle sagging, and improve abdominal contour.

Abdominoplasty is associated with a higher complication rate than other procedures in plastic surgery and carries one of the highest mortality rates in aesthetic plastic surgery. The key to reducing complications lies in prevention, recognizing risk factors that increase them, adequate management and the use of innovative technologies that allow a faster and less traumatic recovery for the patient. Non-invasive techniques are useful tools for those who have undergone abdominoplasty, helping to improve the final appearance of the abdomen, optimize recovery and prolong the effects of the surgery.

A descriptive analysis of postoperative complications of abdominoplasty and new non-invasive techniques was performed. Abdominoplasty remains an essential technique for treating moderate and severe cases of excess skin and fat, although it involves risks that must be considered and managed appropriately. On the other hand, non-invasive techniques offer a less risky alternative with minimal time. The synergy of these procedures has been investigated, and although there are few studies, it is considered effective and safe.

Keywords: abdomen, adipose tissue, complications, non-invasive techniques.

3. INTRODUCCCIÓN

Las cirugías de contorno corporal en la actualidad son de las más solicitadas a nivel internacional y nacional, debido al aumento de sobrepeso y obesidad en la población en general y al estándar de belleza proporcionado por los medios de comunicación masivos y las redes sociales. Dentro de estas cirugías destacan la liposucción, colocación de implantes de silicona, abdominoplastia, dermolipectomias localizadas, lipotransferencias, entre otras; cuya motivación es la mejoría estética corporal. En las últimas 2 décadas, debido al aumento exponencial del sobrepeso y obesidad en la población, hubo grandes avances en cirugía bariátrica, siendo las cirugías de contorno corporal los escalones finales para la recuperación física, psicológica y emocional de los mismos.

La abdominoplastia es una cirugía cuyo objetivo es mejorar el contorno abdominal del paciente a través de la acción del cirujano sobre el tejido dermograso y el tejido musculo fascial de dicho segmento corporal; mejorando los síntomas físicos asociados al exceso y alteración de tejidos blandos abdominales y síntomas psicológicos que mejoran la calidad de vida al paciente. Esta cirugía no está exenta de complicaciones postoperatorias debido a múltiples factores que podrían intervenir, ya que muchos de estos pacientes presentan algunas condiciones patológicas asociadas en el preoperatorio.

A pesar de ser muy utilizada, esta cirugía presenta varias complicaciones, siendo las más frecuentes la formación de seromas, infecciones de heridas y tromboembolismo venoso. Asimismo, numerosos factores de riesgo se han implicado en el desarrollo de estas complicaciones como el índice de masa corporal elevado, el tabaquismo, la edad, la diabetes mellitus, el tipo y técnica de cirugía utilizada, entre otros. Bajo esta premisa, es pertinente que el personal de salud pueda identificar oportunamente los factores de riesgo responsables de las complicaciones postoperatorias de la abdominoplastia, y conocer las herramientas terapéuticas para cada uno de ellos, con el objetivo de reducir su incidencia.

La abdominoplastia ha ido evolucionando con muchas innovaciones técnicas a lo largo de los años. En el año 2021 Ramírez, A. et al publicaron un artículo donde

resumieron todos los aspectos técnicos clave del enfoque quirúrgico asociados a abdominoplastia a nivel de América del Sur y Norte y Asia. Los resultados obtenidos fueron que los aspectos técnicos clave identificados fueron plicatura muscular conservadora, resección personalizada del exceso de tejido, la liposucción asistida por ultrasonido para mejorar la definición de las líneas abdominales y las curvas corporales, combinada con lipofilling. Por lo que concluyeron que la abdominoplastia debe personalizarse según la anatomía de cada paciente y el resultado cosmético deseado, teniendo en cuenta todas las áreas anatómicas de la pared abdominal.

Shareefah, A. et al publicaron un artículo sobre la abdominoplastia, sus indicaciones, complicaciones y manejo en la práctica común. Todas las diferentes técnicas compartieron tres características principales que incluyeron disección limitada de colgajo abdominal, plicadura de la fascia (recto abdominal), resección de la piel y tejido subdérmico hasta fascia Scarpa. Concluyeron que la elección del abordaje de abdominoplastia es multifactorial y, a menudo se necesita de un abordaje de múltiples especialidades.

Palao, R. et al realizaron un estudio donde utilizaron láser portátil automatizado de 1210nm luego de realizar abdominoplastia, incluyeron a 18 pacientes y los resultados fue que hay alto grado de mejora en la estética de la cicatriz y alto grado de satisfacción de los pacientes de los resultados al asociar este método después de realizar abdominoplastia.

En tal sentido, es importante el conocimiento actualizado del procedimiento de abdominoplastia, sus posibles complicaciones y el uso de otros procedimientos no quirúrgicos, los cuales presentan menores riesgos, se describe que al combinar éstos se observan mejores resultados estéticos, y con esta información el paciente podrá decidir el tipo de tratamiento que le convenga y, a la vez se podrá llevar a cabo una práctica terapéutica segura para así disminuir la tasa de morbimortalidad actual consecuencia de las complicaciones y la falta de conocimiento de técnicas nuevas. Por tal motivo se realiza esta monografía.

4. NOMBRE DEL PROBLEMA

Complicaciones posoperatorias de abdominoplastia

5. ÁRBOL DE PROBLEMAS

Figura 1 Árbol de problemas de Monografía Médica

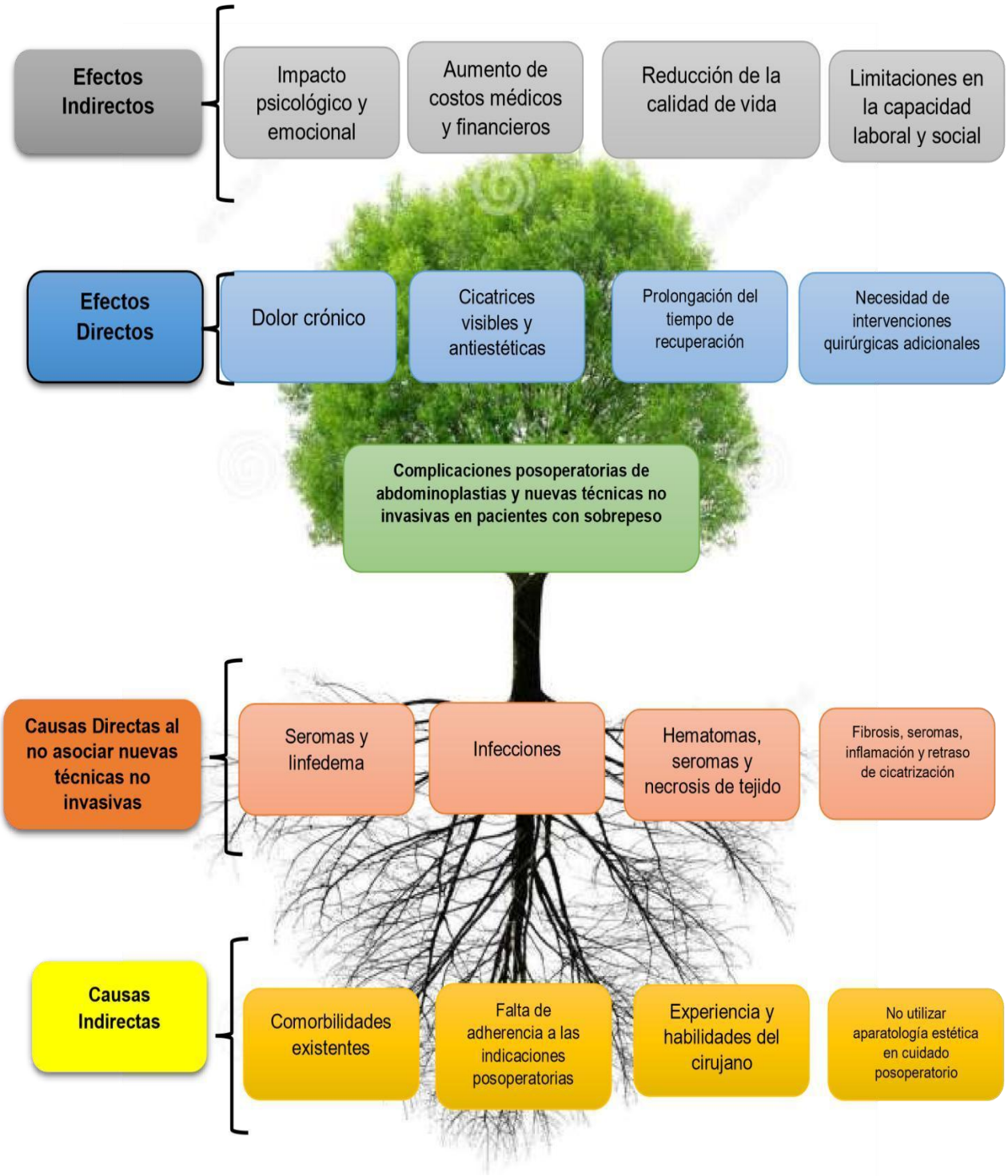

Fuente: Elaboración propia, 2024.

6. OBJETIVOS

6.1 General

6.1.1 Describir las complicaciones posoperatorias de abdominoplastia y nuevas técnicas no invasivas.

6.2 Específicos

6.2.1 Clasificar las complicaciones posoperatorias comunes asociadas con abdominoplastia y determinar los factores de riesgo asociados a aumento de estas.

6.2.2 Estudiar impacto de nuevas técnicas quirúrgicas y no invasivas para la mejora de resultados estéticos.

6.2.3 Describir la seguridad de las nuevas técnicas no invasivas para disminuir el panículo adiposo como método a utilizar en conjunto con la abdominoplastia para reducir complicaciones y mejorar los resultados estéticos.

7. CUERPO DE LA MONOGRAFÍA

7.1. Capítulo I. Anatomía del abdomen

7.1.1 Visión General

El abdomen es la región del cuerpo que se ubica entre el tórax y la pelvis. Su orificio superior mira hacia el tórax y está encerrado por el diafragma. La región inferior del abdomen se encuentra abierta hacia la pelvis, comunicándose a través del orificio pélvico superior (entrada pélvica). Estos dos orificios junto con las paredes abdominales, forman y delimitan a la cavidad abdominal. (7,8,9)

Existen dos paredes abdominales musculares conocidas como la pared anterolateral y la pared posterior. Estas se adhieren a las estructuras óseas circundantes como la columna vertebral, margen inferior de la caja torácica y márgenes superiores de la pelvis ósea. Las paredes abdominales poseen una estructura predominantemente de tejido blando, lo cual le da la flexibilidad para adaptarse a la dinámica de las vísceras abdominales. (7,8,9)

Para poder tener una orientación clínica más sencilla, el abdomen está dividido en 4 cuadrantes y 9 regiones. Los cuadrantes incluyen al superior izquierdo, inferior izquierdo, superior derecho e inferior derecho. Las regiones incluyen al hipocondrio derecho e izquierdo, flanco o región abdominal lateral izquierda y derecha, fosa ilíaca derecha e izquierda, epigastrio, mesogastrio o umbilical, e hipogastrio. (7,8,9)

7.1.2 Pared anterolateral

Aunque la pared abdominal es continua, se subdivide en pared anterior, paredes laterales derecha e izquierda y pared posterior con fines descriptivos. La pared abdominal es musculoaponeurótica, excepto la pared posterior, que incluye la región lumbar de la columna vertebral. El límite entre las paredes anterior y lateral es indefinido; por lo tanto, a menudo se utiliza el término pared abdominal anterolateral. Algunas estructuras, como los músculos y los nervios cutáneos, se encuentran tanto

en la pared anterior como en la lateral. La pared abdominal anterolateral se extiende desde la caja torácica hasta la pelvis. (7,8,9)

La pared abdominal anterolateral está limitada superiormente por los cartílagos de las costillas séptima a décima y la apófisis xifoides del esternón y, inferiormente, por el ligamento inguinal y el ligamento superior. márgenes de las caras anterolaterales de la cintura pélvica (crestas ilíacas, crestas púbicas y sínfisis púbica). La pared abdominal anterolateral está formada por piel y tejido subcutáneo (fascia superficial) compuesto principalmente por grasa, músculos y sus aponeurosis y fascia profunda, grasa extraperitoneal y peritoneo parietal. La piel se adhiere libremente al tejido subcutáneo, excepto en el ombligo, donde se adhiere firmemente. La mayor parte de la pared anterolateral incluye tres capas musculotendinosas; los haces de fibras de cada capa corren en diferentes direcciones. Esta estructura de tres capas es similar a la de los espacios intercostales del tórax. (7,8,9)

Figura 2 Visión general de tórax y abdomen

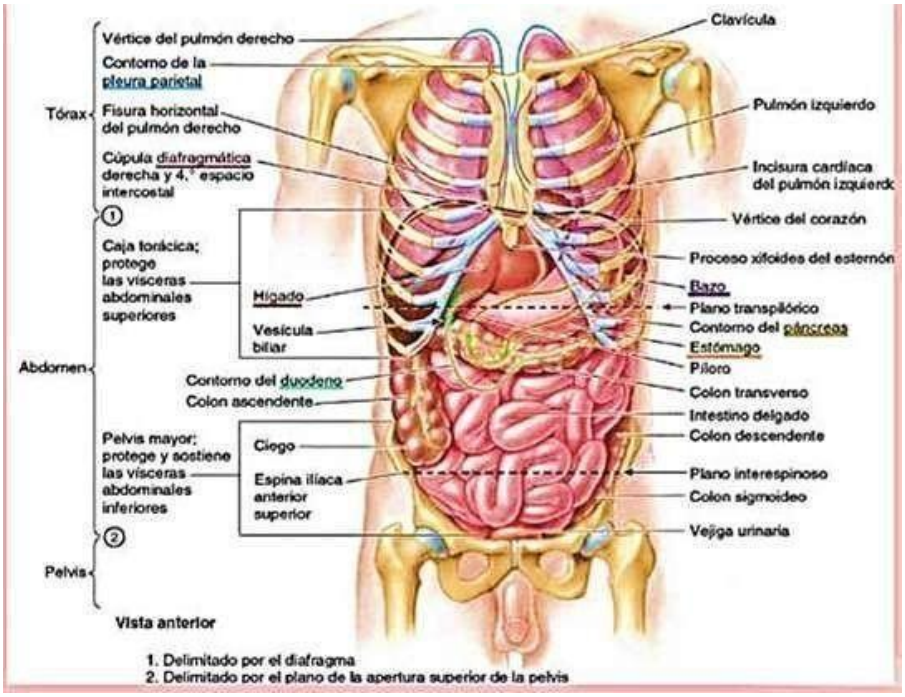

Fuente: Moore, K. 2,023.

Figura 3 Cuadrantes abdominales

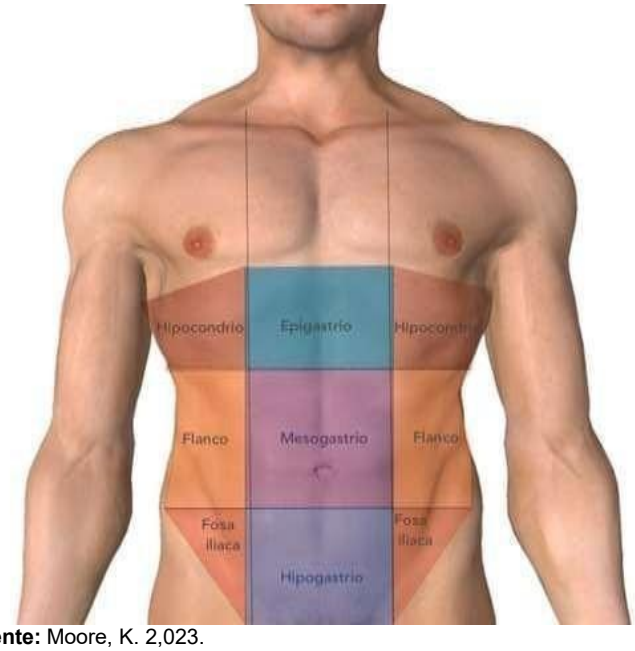

Fuente: Fuente: Moore, K. 2,023.

Figura 4 Subdivisiones de la pared abdominal

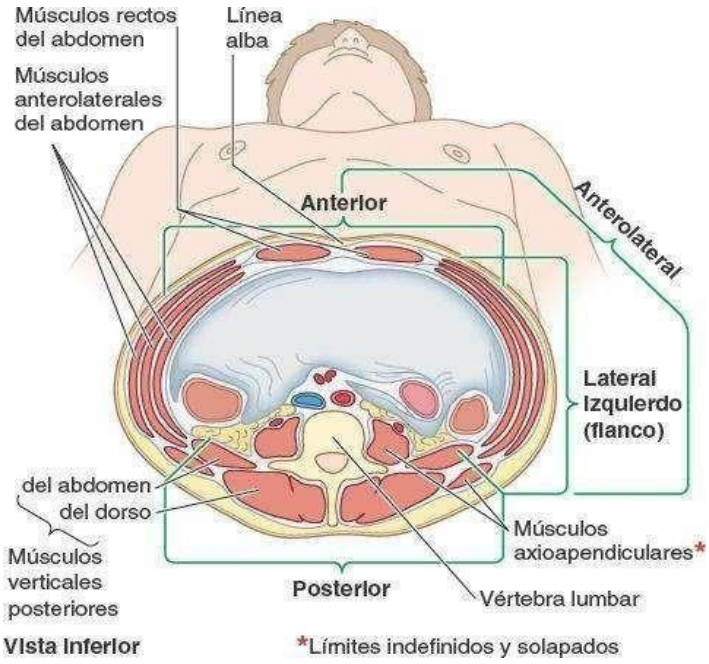

Fuente: Fuente: Moore, K. 2,023.

7.1.2.1 Fascia de la pared abdominal anterolateral

El tejido subcutáneo que cubre la mayor parte de la pared incluye una cantidad variable de grasa. Es un sitio importante de almacenamiento de grasa. Los hombres son especialmente susceptibles a la acumulación subcutánea de grasa en la pared abdominal anterior inferior. En la obesidad mórbida, la grasa tiene muchos centímetros de espesor y a menudo forma uno o más pliegues caídos (L. panniculi; singular = panniculus, delantal). Superior al ombligo, el tejido subcutáneo es consistente con el que se encuentra en la mayoría de las regiones. Inferior al ombligo, la parte más profunda del tejido subcutáneo está reforzada por muchas fibras elásticas y de colágeno, por lo que tiene dos capas: la capa grasa superficial (fascia de Camper) y la capa membranosa profunda (fascia de Scarpa) de tejido subcutáneo. (7,8,9)

La capa membranosa continúa inferiormente en la región perineal como la capa membranosa de tejido subcutáneo del perineo (perineal superficial o fascia de Colles), pero no en los muslos. Las capas superficiales, intermedias y profundas de la fascia de revestimiento cubren los aspectos externos de tres capas musculares de la pared abdominal anterolateral y sus aponeurosis (tendones planos expandidos) y no se pueden separar fácilmente de ellas. Las fascias envolventes aquí son extremadamente delgadas y están representadas principalmente por el epimisio (capa externa de tejido conectivo fibroso que rodea todos los músculos superficiales a los músculos o entre ellos. (7,8,9)

La cara interna de la pared abdominal está revestida por láminas membranosas y areolares de espesor variable que constituyen la fascia endoabdominal. Aunque es continua, las diferentes partes de esta fascia reciben nombres según el músculo o aponeurosis que recubre. La porción que recubre la superficie profunda del músculo transverso del abdomen y su aponeurosis es la fascia transversal. El revestimiento brillante de la cavidad abdominal, el peritoneo parietal, está formado por una sola capa de células epiteliales y tejido conectivo de soporte. El peritoneo parietal es interno a la fascia transversal y está separado de ella por una cantidad variable de grasa extraperitoneal. (7,8,9)

7.1.2.2 Músculos de la pared abdominal anterolateral

Hay cinco músculos (pareados bilateralmente) en la pared abdominal anterolateral: tres músculos planos y dos músculos verticales. Los tres músculos planos son el oblicuo externo, el oblicuo interno y el transverso del abdomen. Las fibras musculares de estas tres capas musculares concéntricas tienen diferentes orientaciones: las fibras de las dos capas externas corren en diagonal y perpendiculares entre sí en la parte principal, y las fibras de la capa profunda corren transversalmente. Los tres músculos planos continúan anterior y medialmente como aponeurosis fuertes en forma de lámina. (7,8,9)

Entre la línea medioclavicular (LCM) y la línea media, las aponeurosis forman la vaina tendinosa, resistente y aponeurótica del recto abdominal (fig. 5.6B). Las aponeurosis luego se entrelazan con sus compañeras del lado opuesto, formando un rafe en la línea media (G. rhaphe, sutura, costura), la línea alba (L. línea blanca), que se extiende desde la apófisis xifoides hasta la sínfisis púbica. La decusación y el entretejido de las fibras aponeuróticas aquí no se produce sólo entre los lados derecho e izquierdo sino también entre las capas superficial e intermedia. Los dos músculos verticales de la pared abdominal anterolateral, contenidos dentro de la vaina del recto, son el recto abdominal grande y el piramidal pequeño. (7,8,9)

A. Músculo Oblicuo externo

Es el más grande y superficial de los tres músculos planos anterolaterales del abdomen. A diferencia de las dos capas más profundas, el oblicuo externo no se origina posteriormente en la fascia toracolumbar; sus fibras más posteriores (la parte más gruesa del músculo) tienen un borde libre donde se extienden entre su origen costal y la cresta ilíaca. La parte carnosa del músculo contribuye principalmente a la parte lateral de la pared abdominal. Su aponeurosis contribuye a la parte anterior de la pared. (7,8,9)

Figura 5 Músculos de la pared abdominal anterolateral

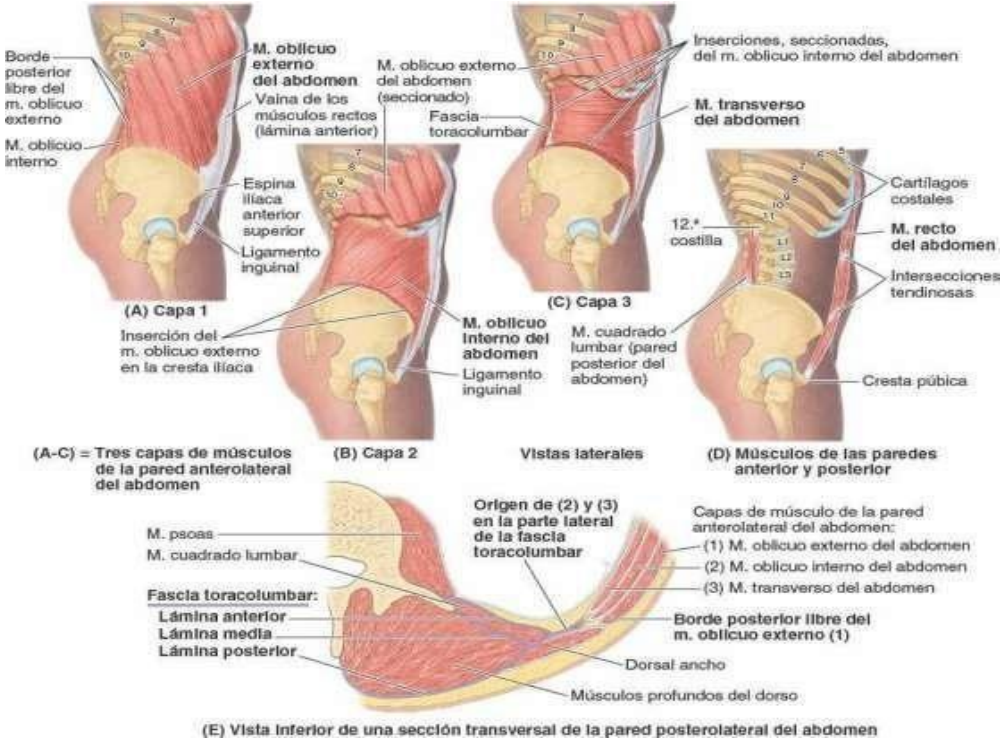

Fuente: Moore, K. 2,023.

Figura 6 Músculos de la pared anterolateral del abdomen

Músculo	Origen	Inserción	Inervación	Acción principal[a]
Oblicuo externo del abdomen (A)	Caras externas de las costillas 5.ª-12.ª	Línea alba, tubérculo del pubis y mitad anterior de la cresta ilíaca	Nervios toracoabdominales (T7-T11) y nervio subcostal	Comprimen y sostienen las vísceras abdominales[b]; flexionan y rotan el tronco
Oblicuo interno del abdomen (B)	Fascia toracolumbar, dos tercios anteriores de la cresta ilíaca y tejido conectivo profundo al lateral del ligamento inguinal	Bordes inferiores de las costillas 10.ª-12.ª, línea alba y pecten del pubis a través de la falce inguinal (tendón conjunto)	Nervios toracoabdominales (ramos anteriores de los nervios espinales T6-T12) y primeros nervios lumbares	
Transverso del abdomen (C)	Caras internas de los cartílagos costales 7.º-12.º, fascia toracolumbar, cresta ilíaca y tejido conectivo profundo al tercio lateral del ligamento inguinal	Línea alba con aponeurosis del oblicuo interno del abdomen, cresta del pubis y pecten del pubis a través de la falce inguinal (tendón conjunto)		Comprime y sostiene las vísceras abdominales[b]
Recto del abdomen (D)	Sínfisis del pubis y cresta del pubis	Proceso xifoides y cartílagos costales 5.º-7.º	Nervios toracoabdominales (ramos anteriores de los nervios espinales T6-T12)	Flexiona el tronco (vértebras lumbares) y comprime las vísceras abdominales[b]; estabiliza y controla la inclinación de la pelvis (antilordosis)

Fuente: Moore, K. 2,023.

Figura 7 Estructura de la pared anterolateral del abdomen

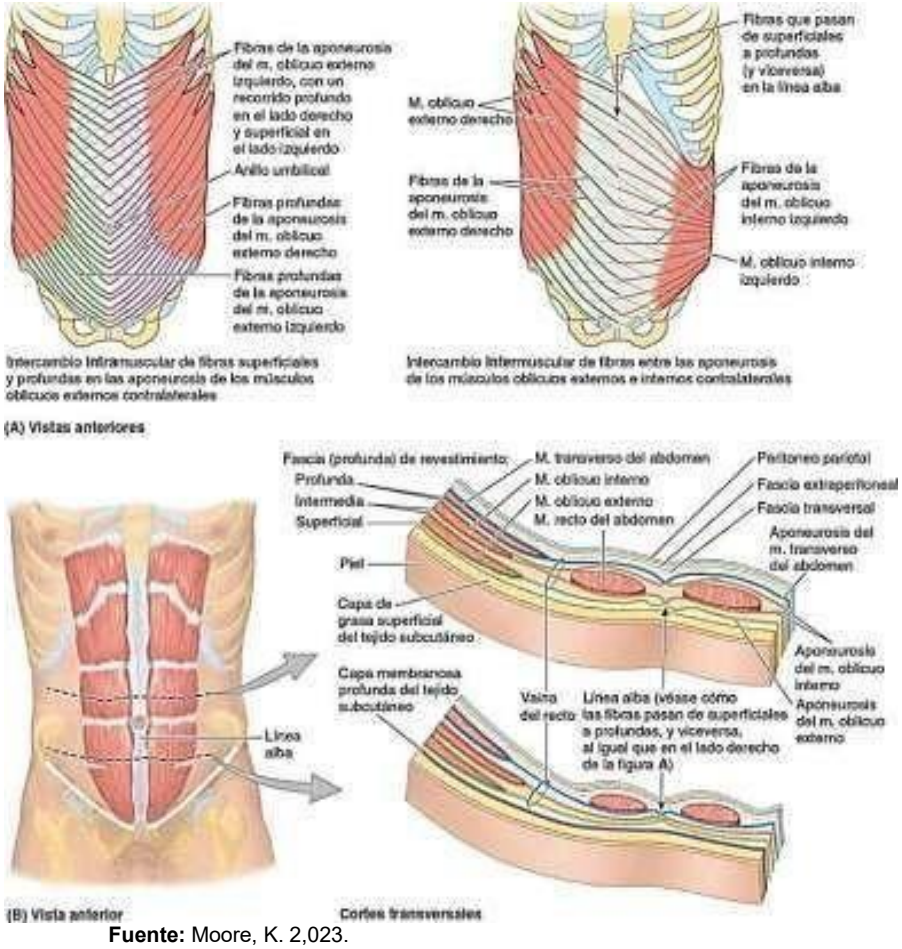

Fuente: Moore, K. 2,023.

Aunque las fibras más posteriores que parten de la 12ª costilla discurren casi verticales hasta la cresta ilíaca, las fibras más anteriores se abren en abanico, tomando una dirección cada vez más medial, de forma que la mayoría de las fibras musculares se orienta inferomedialmente en la misma dirección que señalan los dedos cuando se meten las manos en los bolsillos lateralesy las fibras más anteriores y superiores tienen un curso casi horizontal. Las fibras musculares se vuelven aponeuróticas aproximadamente en la LMC medialmente y en la línea espinoumbilical inferiormente, formando una lámina de fibras tendinosas que se decusan en la línea alba y que en su mayoría se continúan con las fibras tendinosas del oblicuo interno contralateral. (7,8,9)

Figura 8 Disección superficial de la pared abdominal anterolateral

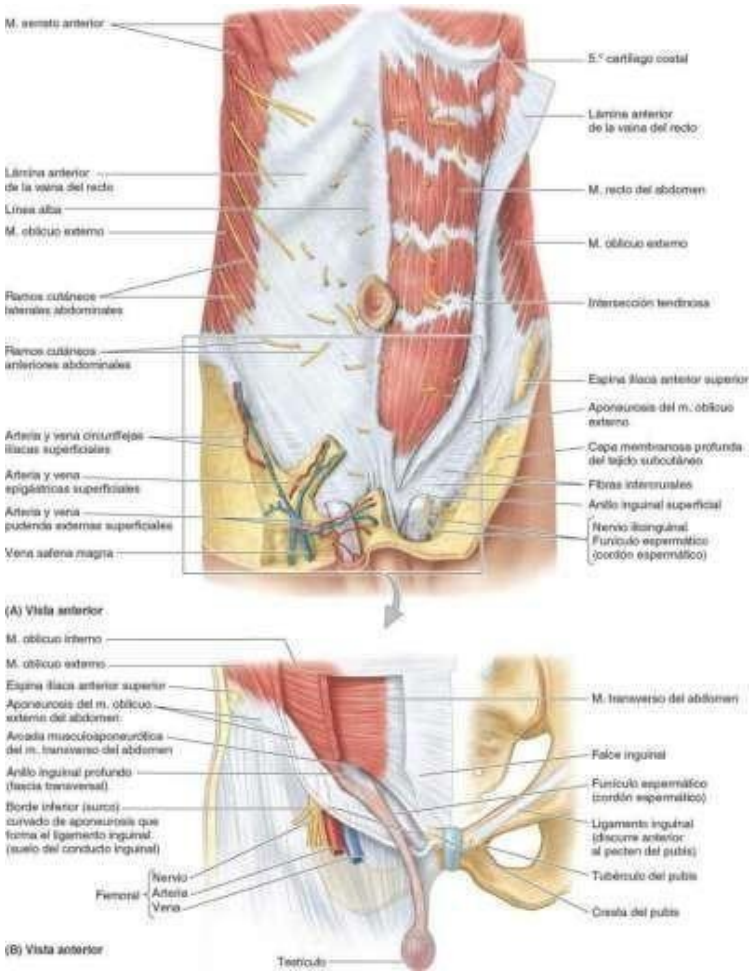

Fuente: Moore, K. 2,023.

De este modo, los músculos oblicuo externo e interno contralaterales forman en conjunto un «músculo digástrico», un músculo con dos vientres que comparten un tendón central común y trabajan como una sola unidad. Por ejemplo, el oblicuo externo derecho y el oblicuo interno izquierdo actúan juntos para flexionar y rotar el tronco de forma que el hombro derecho se orienta hacia la cadera izquierda (movimiento de torsión del tronco). Inferiormente, la aponeurosis del oblicuo externo se inserta en la cresta del pubis, medialmente al tubérculo del pubis. El borde inferior de la aponeurosis del oblicuo externo está engrosado y forma una banda fibrosa que se curva inferiormente, cuyo borde libre posterior se extiende entre la EIAS y el tubérculo del pubis, el ligamento inguinal (de Poupart).(7,8,9)

Figura 9 Pared inferior del abdomen y región inguinal de un hombre

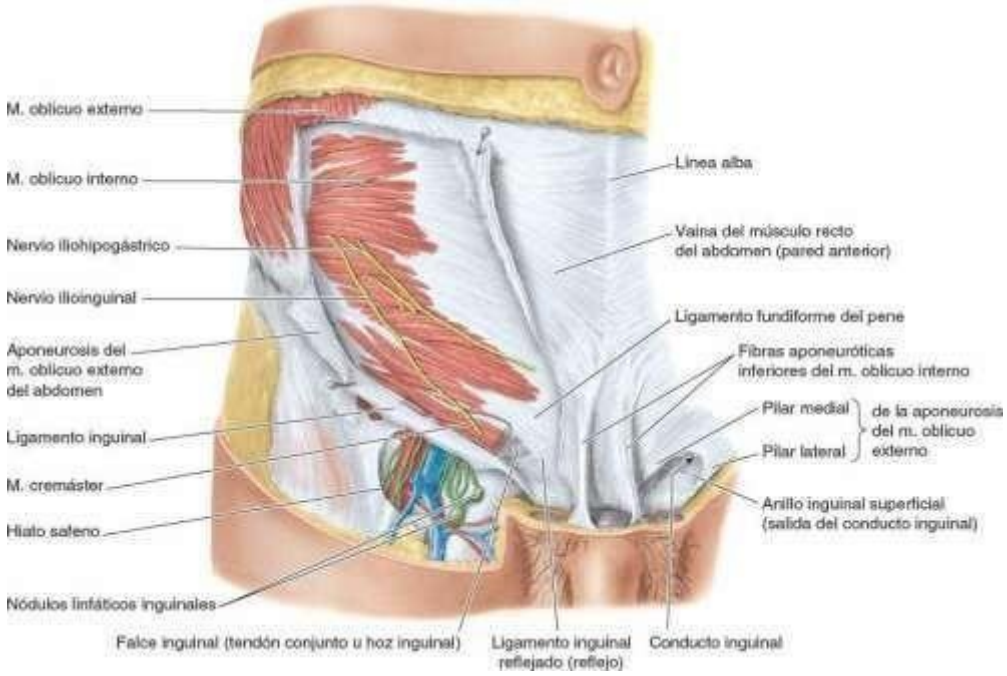

Fuente: Moore, K. 2,023.

Se puede palpar el ligamento inguinal presionando profundamente en el centro del pliegue situado entre el muslo y el tronco, y moviendo las yemas de los dedos arriba y abajo. Inferiormente, el ligamento inguinal se continúa con la fascia profunda del muslo. Por lo tanto, el ligamento inguinal no es una estructura independiente, aunque por su utilidad como punto de referencia a menudo se representa de ese modo. Actúa como retináculo (banda de sostén) para las estructuras musculares y vasculonerviosas que discurren profundos a este y entran en el muslo. (7,8,9)

Las partes inferiores de los dos músculos abdominales anterolaterales profundos se relacionan en su origen con la porción lateral del ligamento inguinal. Las complejas modificaciones e inserciones del ligamento inguinal y de las porciones inferomediales de las aponeurosis de los músculos de la pared anterolateral del abdomen se tratarán detalladamente junto a la región inguinal. (7,8,9)

B. Músculo oblicuo interno

Es el músculo plano abdominal intermedio y consiste en una delgada lámina muscular que se abre anteromedialmente en abanico. A excepción de sus fibras más inferiores, que surgen de la mitad lateral del ligamento inguinal, las fibras de su parte carnosa discurren de forma perpendicular a las del oblicuo externo, discurriendo superomedialmente. Sus fibras también se hacen aponeuróticas en la LMC y participan en la formación de la vaina del recto. Las inserciones del oblicuo interno, se enumeran junto a su inervación y acciones principales. (7,8,9)

Figura 10 Formación de la vaina del recto y estructuras vasculonerviosas de la pared anterolateral del abdomen

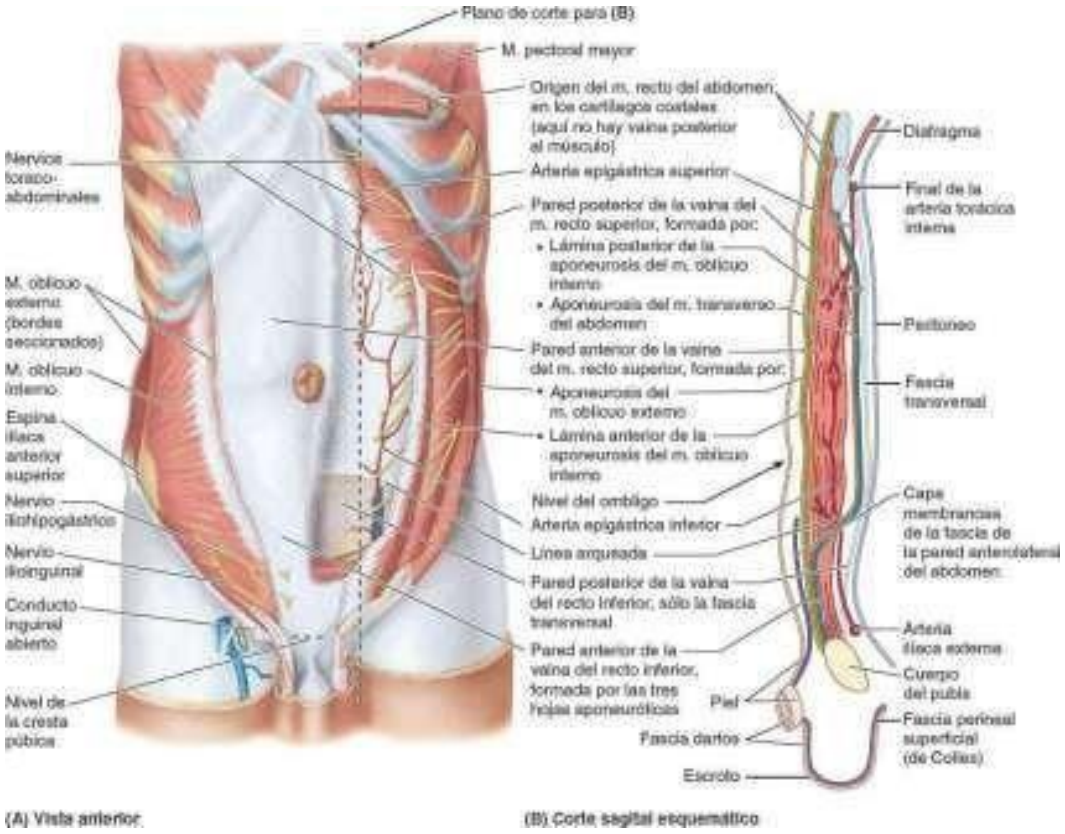

Fuente: Moore, K. 2,023.

C. Músculo transverso del abdomen

Las fibras del transverso del abdomen, el más interno de los tres músculos abdominales planos, discurren más o menos horizontalmente, excepto las más inferiores, cuya dirección es paralela a las del oblicuo interno. Su orientación transversa, circunferencial, es ideal para comprimir el contenido abdominal, aumentando la presión intraabdominal. Las fibras del músculo transverso del abdomen también finalizan en una aponeurosis, que contribuye a formar la vaina del recto. (7,8,9)

Entre los músculos oblicuo interno y transverso del abdomen se encuentra un plano vasculonervioso, que se corresponde con un plano similar en los espacios intercostales. En ambas regiones, el plano se encuentra entre las capas musculares media y profunda. El plano vasculonervioso de la pared anterolateral del abdomen contiene las arterias y los nervios para la pared anterolateral del abdomen. En la parte anterior de la pared abdominal, los vasos y nervios abandonan el plano vasculonervioso y se localizan principalmente en el tejido subcutáneo. (7,8,9)

D. Músculo recto del abdomen

El recto del abdomen, un músculo acintado, largo y ancho, es el principal músculo vertical de la pared anterolateral del abdomen. Los dos músculos rectos, separados por la línea alba, se encuentran muy próximos en su parte inferior. El recto del abdomen es tres veces más ancho en su porción superior que en la inferior; es ancho y delgado cranealmente, y estrecho y grueso caudalmente. Está encerrado en su mayor parte en la vaina del músculo recto del abdomen. El recto del abdomen está fijado transversalmente por inserciones a la lámina anterior de la vaina del recto en tres o más intersecciones tendinosas. (7,8,9)

Cuando el músculo se pone en tensión en personas musculosas, las áreas entre las intersecciones tendinosas sobresalen. Las intersecciones, señaladas por surcos de la piel entre las protuberancias, se encuentran generalmente a nivel del

proceso xifoides del esternón, del ombligo, y a la mitad de la distancia entre estas dos estructuras. (7,8,9)

E. Piramidal

Es un músculo triangular pequeño e inconstante que está ausente en un 20 % de las personas. Se sitúa anterior a la porción inferior del recto del abdomen y se inserta en la cara anterior del pubis y en el ligamento anterior del pubis. Termina en la línea alba, especialmente engrosada en una distancia variable por encima de la sínfisis del pubis, tensa la línea alba. Cuando el músculo está presente, los cirujanos utilizan la inserción del piramidal en la línea alba como punto de referencia para la incisión abdominal mediana. (7,8,9)

F. Vaina del recto, línea alba

La vaina del recto es el compartimento fibroso, fuerte e incompleto, de los músculos recto del abdomen y piramidal. En la vaina del recto también se encuentran las arterias y venas epigástricas superior e inferior, vasos linfáticos y las porciones distales de los nervios toracoabdominales (porciones abdominales de los ramos anteriores de los nervios espinales T7-T12). La vaina del músculo recto del abdomen está formada por las aponeurosis entrelazadas y decusadas de los anterolaterales del abdomen. La aponeurosis del oblicuo externo contribuye a la pared anterior de la vaina en toda su longitud. (7,8,9)

Los dos tercios superiores de la aponeurosis del oblicuo interno se dividen en dos hojas (láminas) en el borde lateral del recto del abdomen; una lámina pasa por delante del músculo y la otra por detrás. La hoja anterior se une a la aponeurosis del oblicuo externo, formando la lámina anterior de la vaina del recto. La hoja posterior se une a la aponeurosis del transverso abdominal, formando la lámina posterior de la vaina del recto. Desde aproximadamente un tercio de la distancia entre el ombligo y la cresta del pubis, las aponeurosis de los tres músculos planos pasan anteriores al recto del abdomen para formar la lámina anterior de la vaina del

músculo recto del abdomen, y sólo la fascia transversal, relativamente delgada, cubre posteriormente el recto del abdomen. (7,8,9)

Una línea arqueada marca la transición entre la pared aponeurótica posterior de la vaina, que cubre los tres cuartos superiores del recto del abdomen, y la fascia transversal que cubre el cuarto inferior. En toda la longitud de la vaina, las fibras de sus hojas anterior y posterior se entrelazan en la línea media anterior para formar la compleja línea alba. La hoja posterior de la vaina del músculo recto también está ausente por encima del arco costal debido a que el transverso del abdomen se continúa superiormente como músculo transverso del tórax, que se sitúa internamente respecto a los cartílagos costales, y a que el recto del abdomen se fija al arco costal. Por tanto, superior al arco costal el recto del abdomen descansa directamente sobre la pared torácica. (7,8,9)

La línea alba, que recorre verticalmente toda la longitud de la pared anterior del abdomen y separa las vainas bilaterales de los rectos, se estrecha inferiormente al ombligo, adoptando la anchura de la sínfisis púbica, y se ensancha superiormente, con la anchura del proceso xifoides del esternón. A través de la línea alba pasan pequeños vasos y nervios para la piel. En las personas delgadas y musculosas puede observarse un surco en la piel que recubre la línea alba. En su centro, subyacente al ombligo, esta línea contiene el anillo umbilical, un defecto en la línea a través del cual pasan los vasos umbilicales fetales entre el cordón umbilical y la placenta. (7,8,9)

Todas las capas de la pared anterolateral del abdomen se fusionan en el ombligo. Después del nacimiento se acumula grasa en el tejido subcutáneo, la piel que rodea al anillo umbilical va levantándose y el ombligo se deprime. Esto tiene lugar entre 7 y 14 días después del nacimiento, cuando «se cae» el cordón umbilical atrófico. (7,8,9)

7.1.3 Funciones y acciones de los músculos anterolaterales del abdomen

Los músculos de la pared anterolateral del abdomen:

Forman un soporte firme y dilatable para la pared anterolateral del abdomen.

Sostienen las vísceras abdominales y las protegen contra la mayoría de las lesiones.

Comprimen el contenido abdominal para mantener o aumentar la presión intraabdominal, oponiéndose al diafragma (el aumento de la presión intraabdominal facilita la expulsión).

Mueven el tronco y ayudan a mantener la postura. (8,9,10)

La acción conjunta de los músculos oblicuos y transversos de ambos lados forma una faja muscular que ejerce una presión firme sobre las vísceras abdominales. La participación del recto del abdomen en esta acción es escasa o nula. Al comprimir las vísceras abdominales y aumentar la presión intraabdominal, elevan el diafragma relajado para expulsar el aire durante la respiración, y de forma más forzada para la tos, el estornudo, sonarse la nariz, el eructo voluntario, el grito, etc.

Cuando el diafragma se contrae durante la inspiración, la pared anterolateral del abdomen se expande a medida que se relajan sus músculos, a fin de dejar espacio a las vísceras, como el hígado, que se ven empujadas inferiormente. La acción combinada de los músculos anterolaterales también produce la fuerza necesaria para la defecación, la micción, el vómito y el parto. Al levantar objetos pesados se produce asimismo un aumento de la presión intraabdominal (y de la intratorácica), y en ocasiones la fuerza resultante provoca una hernia. (8,9,10)

Los músculos anterolaterales del abdomen también intervienen en los movimientos del tronco a nivel de las vértebras lumbares y controlan la inclinación de la pelvis para mantener la postura en bipedestación (lordosis lumbar de reposo). Por ello, el fortalecimiento de la musculatura de la pared anterolateral del abdomen

mejora la postura erecta y en sedestación. El músculo recto del abdomen es un potente flexor de las regiones torácica y, sobre todo, lumbar de la columna vertebral, acercando el arco costal anterior y la cresta del pubis. (8,9,10)

Los músculos abdominales oblicuos también colaboran a los movimientos del tronco, especialmente la flexión lateral de las vértebras lumbares y la rotación de la columna vertebral lumbar y torácica baja. Es probable que el transverso del abdomen no ejerza efectos apreciables sobre la columna vertebral. (8,9,10)

7.1.4 Peritoneo y cavidad peritoneal

El peritoneo es un saco membranoso compuesto por dos capas: Capa parietal: cubre las paredes abdominales y capa visceral: reviste la mayor parte de las vísceras abdominales. Entre estas capas hay un espacio delgado conocido como la cavidad peritoneal la cual contiene una pequeña cantidad de fluido peritoneal. Debido a que las capas peritoneales son continuas entre sí, forman recesos o espacios en los sitios donde el peritoneo parietal se comunica con el peritoneo visceral.

Algunos órganos como los riñones, glándulas suprarrenales y uréteres no están cubiertos de peritoneo visceral y, por ende, son llamados órganos retroperitoneales. El resto de los órganos están cubiertos en su totalidad por peritoneo visceral, denominándose órganos intraperitoneales. (8,9,10)

El peritoneo está dividido en dos; omento (epiplón) mayor y epiplón menor. El epiplón menor, también conocido como ligamento gastrohepático, es un espacio hueco de menor tamaño que el epiplón mayor. Está ubicado de manera posterior al estómago y tiene como función amortiguar sus movimientos. El epiplón mayor forma la cavidad abdominal principal y es subdividido por el colon transverso, formando los compartimentos supracólico e infracólico. El hígado, el estómago y el bazo se ubican en el compartimiento supracólico, mientras que el intestino delgado, el colon ascendente y el colon descendente se ubican en el compartimiento infracólico. El

epiplón mayor y el epiplón menor se comunican a través del foramen omental o foramen epiploico. (7,8,9)

Además de los epiplones, el peritoneo presenta pliegues o formaciones peritoneales; el mesenterio, epliplón mayor y menor, y ligamentos peritoneales.

El mesenterio une órganos a la pared abdominal y lleva su paquete neurovascular (mesenterio propiamente dicho, mesocolon transverso, mesocolon sigmoide, mesoapéndice). El epiplón mayor y el epiplón menor cuelgan de las curvaturas mayor y menor del estómago y se adhieren al mesocolon transverso y al hígado, respectivamente. Los ligamentos peritoneales funcionan fijando los órganos a otras vísceras o a la pared abdominal, llevando consigo vasos y nervios. Basados en su origen, los ligamentos se agrupan en esplénicos, gástricos o hepáticos. (7,8,9)

Figura 11 Peritoneo de la pared Abdominal

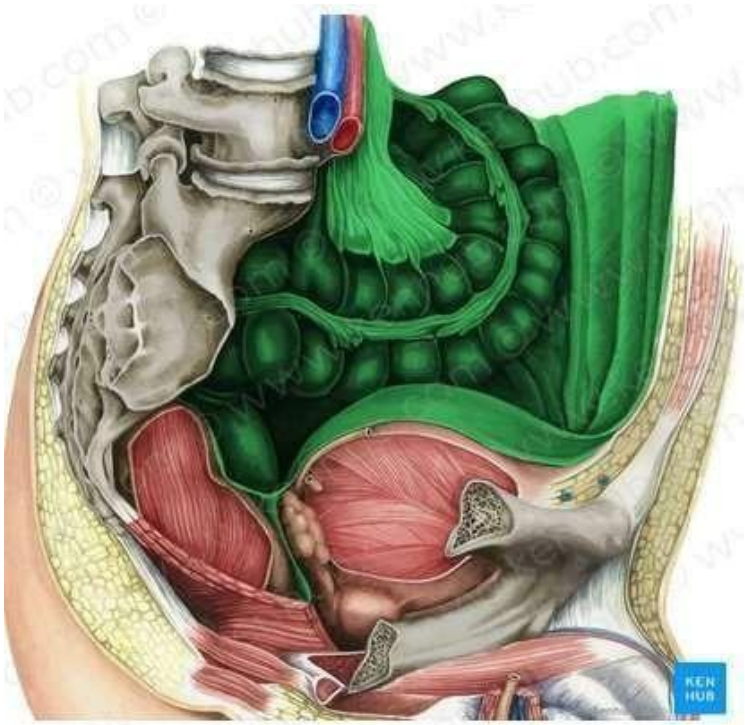

Fuente: Torres, A. Anatomía del Abdomen. Kenhub, Chile 2,14

Figura 12 Peritoneo visceral

Fuente: T Torres, A. Anatomía del Abdomen. Kenhub, Chile 2,14

Figura 13 Peritoneo parietal

Fuente: Torres, A. Anatomía del Abdomen. Kenhub, Chile 2,14

Figura 14 Bolsa omental

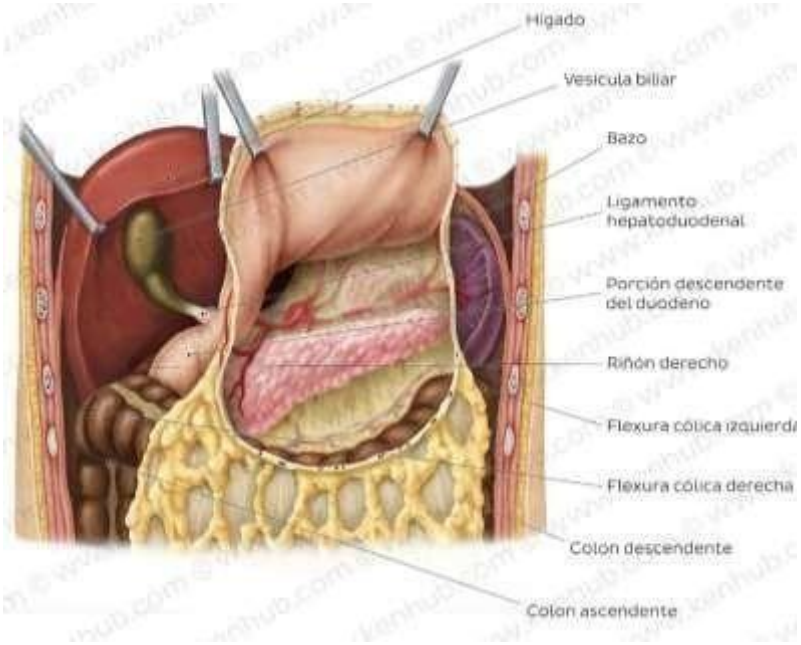

Fuente: Torres, A. Anatomía del Abdomen. Kenhub, Chile 2,14

Figura 15 Mesenterio

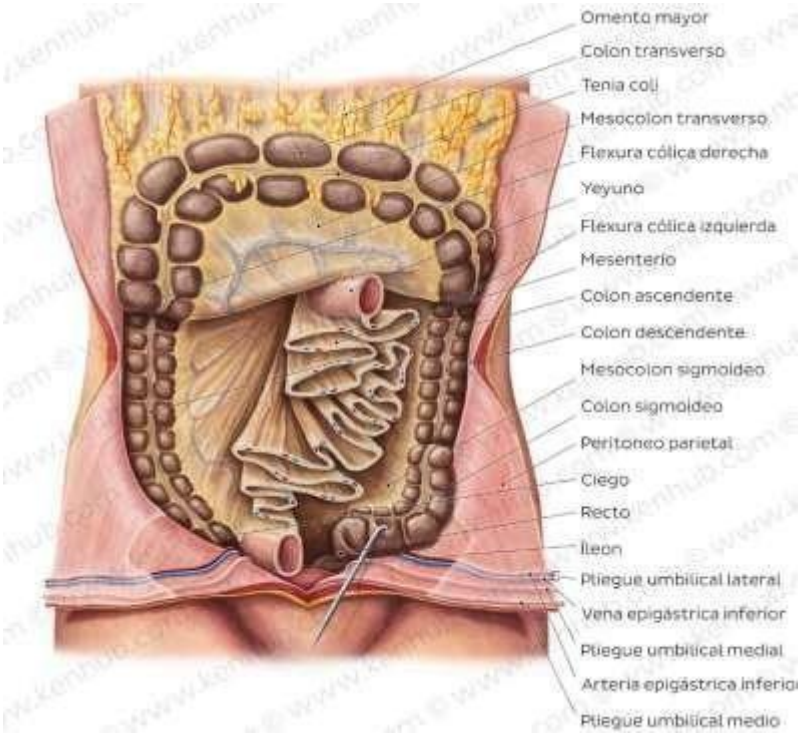

Fuente: Torres, A. Anatomía del Abdomen. Kenhub, Chile 2,1

7.1.5 Vísceras abdominales

7.1.5.1. Estómago

Es un órgano muscular hueco localizado en la región epigástrica. Se extiende desde el límite inferior del esófago y termina en la unión con el duodeno. El estómago tiene cuatro partes: cardias, cuerpo, fondo o fundus y píloro. La función del estómago es la digestión mecánica y química de los alimentos. Secreta ácido gástrico, el cual activa a las enzimas digestivas, fragmentando las macromoléculas del bolo alimenticio en moléculas más pequeñas. (7,8,9)

7.1.5.2. Bazo

Es un órgano del sistema inmunológico localizado en la región hipocóndrica izquierda, oculto detrás del estómago y anterior a las costillas 9 y 10. El bazo es el órgano más grande del sistema linfático, dando las condiciones necesarias para la maduración de los glóbulos blancos. También, a través del filtrado de la sangre, el bazo es capaz de reciclar los eritrocitos dañados. (7,8,9)

7.1.5.3. Páncreas

Es una glándula localizada entre el estómago y el duodeno. Morfológicamente, se divide en cabeza, cuello, cuerpo y cola. Fisiológicamente, el tejido del páncreas está dividido en una parte endocrina y otra exocrina. La parte endocrina regula los niveles de glucosa en sangre, mientras que la parte exocrina secreta el jugo pancreático. Este jugo contiene enzimas digestivas que se vierten en el duodeno a través del sistema de conductos pancreáticos. (7,8,9)

7.1.5.4. Hígado y vesícula biliar

El hígado es la glándula accesoria más grande del sistema digestivo. Se extiende entre el hipocondrio izquierdo, epigastrio e hipocondrio derecho. Está

dividido en lóbulos izquierdo y derecho.r su parte posterior se encuentran el lóbulo cuadrado y el lóbulo caudado (de Spiegel). Tiene más de 500 funciones diferentes. Sus funciones principales incluyen: procesar sustancias absorbidas del intestino regulando el perfil metabólico del cuerpo humano, metabolismo de fármacos y químicos, síntesis de proteínas (por ejemplo: proteínas de coagulación) y el almacenamiento de glucosa en forma de glucógeno. (7,8,9)

Asimismo, el hígado secreta bilis, la cual ayuda principalmente a la digestión de la grasa. La bilis fluye desde el hígado hasta la vesícula biliar para su almacenamiento a través del sistema de conductos biliares. La vesícula biliar vierte su contenido en el duodeno según sea necesario. (7,8,9)

7.1.5.5. Intestino delgado

Se extiende desde el píloro del estómago, enrollándose en los cuadrantes superior izquierdo e inferior derecho del abdomen. Consiste en el duodeno, yeyuno e íleon. El íleon terminal se abre hacia el intestino grueso, específicamente hacia el ciego, en la unión ileocecal. La función principal del intestino delgado es digerir y absorber tanto agua como nutrientes de los alimentos consumidos. (7,8,9)

7.1.5.6. Intestino grueso

Se extiende a lo largo de los bordes laterales de los cuadrantes abdominales, comenzando desde la válvula ileocecal. Consiste en el ciego, el apéndice vermiforme, colon ascendente, colon transverso, colon descendente, colon sigmoide, recto y ano. La función principal del intestino grueso es absorber los nutrientes que no se pudieron absorber en las otras partes anteriores en el sistema digestivo, como en el intestino delgado. Después de esto, pasa las partes no digeribles al recto, donde expulsa las heces al canal anal y al ano. (7,8,9)

7.1.5.7. Riñones, uréteres y glándulas suprarrenales

Son órganos retroperitoneales que se pueden encontrar contra la pared abdominal posterior, a nivel de las vértebras T12-L2. Los riñones poseen un polo inferior y otro superior, donde los vasos sanguíneos entran a través del sitio conocido como hilio renal, ubicado en la parte lateral y central del riñón. La función principal del riñón es filtrar la sangre procedente de las arterias renales, en donde las sustancias innecesarias son extraídas y pasan por el sistema tubular de nefronas y túbulos colectores. Este sistema procesa el ultrafiltrado de la sangre y forma la orina, la cual fluye a la vejiga urinaria a través de los uréteres. (7,8,9)

A pesar de su ubicación, las glándulas suprarrenales realmente no tienen nada que ver con el sistema urinario; solamente las mencionamos aquí ya que están justo arriba de los riñones (en los polos superiores). Las glándulas suprarrenales producen hormonas mineralocorticoides, corticosteroides y andrógenos que regulan la presión arterial, los niveles de minerales en el cuerpo, el desarrollo y la función sexual. (7,8,9)

7.2. Capítulo II. Sobrepeso y obesidad

7.2.1 Etiología

La etiología del sobrepeso y la obesidad es compleja y multifactorial, involucrando una interacción entre factores genéticos, metabólicos, conductuales, sociales y ambientales. A continuación, se describen los principales factores: (11,12,13)

7.2.1.1. Factores genéticos

La predisposición genética puede influir en cómo el cuerpo almacena grasa y regula el apetito. Alteraciones en genes relacionados con el metabolismo, como el gen FTO y el gen de la leptina, se han asociado con un mayor riesgo de obesidad. (11,12,13)

7.2.1.2. Factores metabólicos

Desequilibrios hormonales, como resistencia a la insulina o disfunción de la leptina, afectan el control del apetito y el almacenamiento de grasa. Una tasa metabólica basal baja puede contribuir a una menor quema de calorías.

7.2.1.3. Factores dietéticos y conductuales

Exceso de calorías: Dietas ricas en grasas saturadas, azúcares y alimentos ultraprocesados.

Patrones alimentarios inadecuados: Comer en exceso, omitir comidas o consumir porciones grandes.

Baja actividad física: Sedentarismo debido al trabajo, transporte y tiempo de ocio frente a pantallas. (11,12,13)

7.2.1.4. Factores psicológicos

Estrés, ansiedad y depresión pueden conducir al consumo emocional o compulsivo de alimentos. Trastornos de la alimentación, como el síndrome del comedor nocturno o el trastorno por atracón.

7.2.1.5. Factores sociales y culturales

Disponibilidad y acceso a alimentos de baja calidad nutricional. Normas culturales que promueven ciertos tipos de comida o estilos de vida sedentarios. Publicidad de alimentos poco saludables dirigida especialmente a niños y jóvenes.

7,2.1.6. Factores ambientales

Urbanización y cambios en los entornos laborales y escolares que reducen la actividad física. Falta de espacios seguros para el ejercicio o recreación.

Políticas alimentarias que no fomentan una alimentación saludable. (11,12,13)

7.2.1.7. Factores médicos

Ciertas condiciones, como hipotiroidismo, síndrome de ovario poliquístico (SOP) o síndrome de Cushing. Uso de medicamentos, como corticosteroides o antidepresivos, que pueden promover el aumento de peso.

7.2.1.8. Factores biológicos y del desarrollo

La programación metabólica durante la infancia, incluidos factores como el peso al nacer y la lactancia materna. Cambios hormonales en etapas como la pubertad o la menopausia. La combinación de estos factores varía en cada persona, haciendo que el tratamiento y la prevención del sobrepeso y la obesidad requieran un enfoque personalizado y multidisciplinario. (11,12,13)

7.2.2 Epidemiología

La epidemiología del sobrepeso y la obesidad muestra que estas condiciones han alcanzado proporciones epidémicas a nivel mundial, afectando a personas de todas las edades, géneros y niveles socioeconómicos. Según la OMS (Organización Mundial de la Salud), más de 1,900 millones de adultos tenían sobrepeso en 2023, y de ellos, más de 650 millones eran obesos. En niños y adolescentes, más de 340 millones presentaban sobrepeso u obesidad. Las tasas más altas de obesidad se observan en regiones de ingresos altos, como Norteamérica y Europa, aunque también están en aumento en países de ingresos bajos y medianos debido a la transición nutricional. (11,12,13)

La prevalencia de obesidad se ha triplicado desde 1975. En países en desarrollo, la obesidad afecta cada vez más a poblaciones urbanas y de ingresos medios-bajos. América Latina: Países como México y Chile tienen tasas alarmantes de obesidad en adultos y niños. En Estados Unidos más del 40% de la población

adulta presenta obesidad. En Europa aproximadamente el 23% de los hombres y el 24% de las mujeres tienen obesidad. En Asia y África las tasas eran bajas, estas están aumentando rápidamente, especialmente en zonas urbanas. La prevalencia de obesidad infantil ha aumentado significativamente en las últimas décadas. Los niños con obesidad tienen un mayor riesgo de desarrollar enfermedades metabólicas, cardiovasculares y psicológicas en la adultez. (11,12,13)

Si no se implementan intervenciones efectivas, se estima que más del 50% de la población mundial podría tener sobrepeso u obesidad para 2035.

7.2.3 Factores de riesgo asociados a prevalencia de sobrepeso y obesidad

Edad: La obesidad aumenta con la edad, alcanzando su pico en la adultez media.

Género: En general, las mujeres tienen mayores tasas de obesidad que los hombres, debido a diferencias hormonales, metabólicas y socioeconómicas.

Entorno socioeconómico: En países de ingresos altos, la obesidad es más prevalente en personas de nivel socioeconómico bajo. En países de ingresos bajos, ocurre lo contrario. (11,12,13)

7.2.4 Consecuencias de sobrepeso y obesidad

El sobrepeso y la obesidad son condiciones que pueden tener importantes consecuencias físicas y mentales, afectando la calidad de vida de las personas.(14,15,16)

7.2.4.1. Consecuencias físicas

A. Enfermedades cardiovasculares: Hipertensión arterial, aumento del colesterol y triglicéridos, mayor riesgo de infartos y accidentes cerebrovasculares; Diabetes tipo 2: Incremento de la resistencia a la insulina y altos niveles de glucosa en sangre.

B. Problemas osteoarticulares: Dolor en las articulaciones (especialmente rodillas, caderas y columna). Osteoartritis debido al exceso de peso. (14,15,16)

C. Apnea del sueño: Interrupciones en la respiración durante el sueño, causando fatiga diurna.

D. Problemas hepáticos: Hígado graso no alcohólico (esteatosis hepática).

E. Alteraciones hormonales: En mujeres: síndrome de ovario poliquístico y trastornos menstruales. En hombres: reducción de la testosterona.

F. Cáncer: Incremento del riesgo de ciertos tipos, como cáncer de mama, colon y endometrio.

G. Problemas dermatológicos: Infecciones en pliegues cutáneos. Acantosis nigricans (manchas oscuras en la piel). (14,15,16)

7.2.4.2 Consecuencias mentales

A.Baja autoestima: La percepción corporal negativa puede llevar a inseguridad y aislamiento.

B. Ansiedad y depresión: Mayores tasas de trastornos emocionales, en parte debido al estigma social.

C. Trastornos de la alimentación: Episodios de atracones o restricción alimentaria como respuesta emocional.

D. Discriminación y estigma social: Experiencias negativas en contextos laborales, sociales y familiares.

E. Estrés crónico: Dificultades para manejar el peso pueden aumentar los niveles de estrés. (14,15,16)

7.2.5 Prevención

La prevención del sobrepeso y la obesidad requiere un enfoque integral que combine hábitos saludables, educación y cambios en el entorno.

7.2.5.1. Alimentación saludable

Elegir alimentos nutritivos: Incrementar el consumo de frutas, verduras, cereales integrales, legumbres y frutos secos. Reducir alimentos ultraprocesados, ricos en azúcares, grasas saturadas y sodio.

Controlar las porciones: Evitar comer en exceso. Usar platos pequeños puede ayudar a regular las cantidades.

Mantener horarios regulares: Comer a intervalos regulares para evitar el picoteo continuo o el ayuno prolongado.

Hidratarse adecuadamente: Priorizar el agua sobre bebidas azucaradas o alcohólicas.(14,15,16)

7.2.5.2. Actividad física regular

Ejercicio aeróbico: Caminar, correr, nadar o montar bicicleta al menos 150 minutos por semana.

Fortalecimiento muscular: Incorporar ejercicios de resistencia o pesas 2 o 3 veces por semana.

Actividades cotidianas: Usar escaleras en lugar del ascensor y caminar (14,15,16)

7.3. Capítulo III. Abdominoplastia

7.3.1 Definición

Es uno de los procedimientos estéticos más comúnmente realizados, en la que se elimina el exceso de piel y grasa del abdomen, ha experimentado una evolución significativa en las últimas décadas. Kelly fue uno de los primeros cirujanos en intentar corregir el exceso de piel y grasa abdominal. Mediante una incisión transversal, pudo resecar un panículo de 7450 g que medía 90 X 31 X 7 cm. Desde entonces, se han sugerido numerosas ariaciones. Thorek fue el primero en idear un procedimiento que preservaba el ombligo. La abdominoplastia es un procedimiento quirúrgico estético y reconstructivo que consiste en la eliminación del exceso de piel, grasa y, en muchos casos, en la reparación de los músculos de la pared abdominal para mejorar el contorno y firmeza del abdomen. (17,18,19,20)

La abdominoplastia no es un tratamiento para la obesidad ni un sustituto de la pérdida de peso. Tiene como objetivos lo siguiente:

Estéticos: Conseguir un abdomen más plano, firme y tonificado.

Reparadores: Corregir la separación o debilitamiento de los músculos abdominales (diástasis de rectos), que suele ocurrir tras embarazos o pérdida masiva de peso.

Funcionales: Eliminar piel sobrante que puede causar irritaciones, infecciones o dificultades de movilidad.

La abdominoplastia puede combinarse con otros procedimientos, como la liposucción, para optimizar los resultados. Se utiliza principalmente en personas que, tras cambios significativos en su cuerpo, como el embarazo o una pérdida considerable de peso, presentan flacidez o piel excedente que no puede corregirse con ejercicio ni dieta. (17,18,19,20)

7.3.2 Historia

La abdominoplastia, también conocida como "cirugía de abdomen" o “lipectomía abdominal", es un procedimiento quirúrgico diseñado para mejorar el contorno del abdomen. Su historia tiene raíces que se remontan a finales del siglo XIX y principios del siglo XX, con avances significativos en técnicas quirúrgicas a lo largo del tiempo. A continuación, detallo su evolución:

7.3.2.1. Orígenes (finales del siglo XIX - principios del XX)

La abdominoplastia comenzó a desarrollarse como parte de la cirugía reconstructiva. Los primeros procedimientos estaban más enfocados en la eliminación de tejido excesivo después de lesiones, enfermedades o partos complicados. En 1890, el cirujano francés Demars y Marx documentaron uno de los primeros procedimientos de eliminación de piel abdominal redundante. Sin embargo, las técnicas iniciales no prestaban atención al aspecto estético. (17,18,19,20)

7.3.2.2. Primeros avances estéticos (décadas de 1900-1930)

A medida que la cirugía estética ganó popularidad, comenzaron a realizarse abdominoplastias con fines cosméticos. En 1905, el cirujano alemán E. Gaudet realizó procedimientos de abdominoplastia, eliminando tejido redundante y suturando cuidadosamente para mejorar el contorno.

7.3.2.3. Desarrollo moderno (décadas de 1940-1970)

En las décadas de 1940 y 1950, las técnicas quirúrgicas comenzaron a incorporar la reconstrucción del músculo abdominal para abordar problemas de diástasis de rectos (separación de los músculos abdominales). En 1967, el cirujano brasileño Ivo Pitanguy, conocido como el "padre de la cirugía plástica moderna",

refinó las técnicas de abdominoplastia, popularizándola como un procedimiento seguro y efectivo. (17,18,19,20)

7.3.2.4. Avances en las últimas décadas (1980-presente)

En los años 80 y 90, la introducción de la liposucción como técnica complementaria revolucionó la abdominoplastia, permitiendo una remodelación más precisa y menos invasiva. Durante el siglo XXI, los avances en anestesia, tecnología láser y enfoques mínimamente invasivos han mejorado la seguridad y los resultados de la cirugía. Hoy en día, se realizan diferentes tipos de abdominoplastia, como la miniabdominoplastia (menos invasiva), la abdominoplastia en ancla (para pacientes con pérdida masiva de peso) y técnicas combinadas con liposucción para lograr resultados más naturales. La abdominoplastia sigue siendo una de las cirugías más populares en la cirugía estética, reflejando la evolución de la medicina estética hacia procedimientos más seguros y efectivos. (17,18,19,20)

7.3.3 Evolución técnica

En 1967, Pitanguy publicó un informe de 300 lipectomías abdominales, seguido de Regnault, quien publicó la técnica W para abdominoplastia en 1972. En 1973, Grazer fue uno de los primeros autores en describir la llamada incisión de línea del bikini, y en 1967, Callia describió una incisión baja que se extendía por debajo del pliegue inguinal. Este también parece ser el primer informe del uso de sutura aponeurótica. Cuando estaba de moda el bikini Saint Tropez (de cintura muy baja), la incisión de la abdominoplastia era casi horizontal para quedar oculta bajo dicha prenda. Cuando el bikini de línea francesa (con un corte de pierna muy alto) se hizo popular, la incisión de la abdominoplastia tuvo que convertirse de una línea casi horizontal a una línea de incisión que acompañaba al pliegue inguinal. (17,18,19,20)

Desde principios de siglo, los bikinis con cinturas muy bajas han vuelto a ser más populares. Por lo tanto, nuevamente son necesarios ajustes adecuados en las técnicas para lograr una abdominoplastia a medida. En 1995, Lockwood describió la abdominoplastia lateral de alta tensión. Sus características clave incluyen socavación

directa limitada, aumento de la resección cutánea lateral con cierre de heridas de alta tensión a lo largo de las extremidades laterales y reparación del sistema fascial superficial (SFS) de 2 capas. (17,18,19,21)

7.3.4 Indicaciones y contraindicaciones médicas

7.3.4 1. Indicaciones

Los pacientes suelen buscar abdominoplastia por laxitud de la pared abdominal, exceso de piel, estrías o diástasis de los músculos rectos. El paciente ideal se encuentra dentro de los límites normales para su peso y altura (es decir, índice de masa corporal), no tiene planes de embarazos futuros, tiene una cantidad moderada de exceso de piel y grasa y presenta una diástasis leve de los músculos rectos. Los pacientes que buscan un contorno corporal después de una pérdida masiva de peso tienen su propio conjunto de criterios. Es necesario evaluar a los pacientes con respecto a su candidatura para una lipectomía con cinturón en lugar de una abdominoplastia. Las principales indicaciones incluyen: (17,18,19,20)

Indicaciones estéticas

Exceso de piel abdominal: Piel sobrante, flácida o colgante, común después de embarazos o pérdida masiva de peso.

Acumulación de grasa localizada: Grasa resistente a dietas y ejercicio, especialmente en la parte baja del abdomen.

Deseo de un abdomen más plano y tonificado: Mejorar la apariencia general del torso. (17,18,19,20)

Indicaciones funcionales

Diástasis de los músculos rectos abdominales: Separación de los músculos abdominales, generalmente tras embarazos, que causa debilidad abdominal y, en algunos casos, molestias o problemas posturales.

Hernias abdominales o umbilicales: Pueden repararse simultáneamente durante el procedimiento.

Irritaciones o infecciones cutáneas: En pliegues de piel sobrante, como dermatitis o infecciones recurrentes por roce o sudoración. (17,18,19,20)

Indicaciones psicológicas o emocionales

Impacto en la autoestima: Para pacientes que sienten inseguridad por la apariencia de su abdomen, lo que afecta su calidad de vida.

Indicaciones postbariátricas

Exceso de piel tras pérdida masiva de peso: Frecuente en pacientes sometidos a cirugía bariátrica o grandes cambios de peso. (22,23,24)

7.3.4 2. Contraindicaciones

La abdominoplastia tiene varias contraindicaciones que deben considerarse antes de someterse al procedimiento. Estas contraindicaciones pueden ser absolutas o relativas, dependiendo del estado de salud del paciente y los riesgos asociados.

• Contraindicaciones absolutas

Estas condiciones impiden realizar el procedimiento debido al alto riesgo quirúrgico o resultados insatisfactorios: (17,18,19)

Enfermedades graves no controladas:

Insuficiencia cardíaca o respiratoria grave.

Diabetes mellitus no controlada.

Enfermedades autoinmunes que comprometan la cicatrización.

Trastornos de la coagulación: Como hemofilia, trombofilia o pacientes que toman anticoagulantes y no pueden suspenderlos.

Infecciones activas: Infección cutánea en el área abdominal o infecciones sistémicas. Obesidad severa (IMC muy alto): La abdominoplastia no está indicada como tratamiento para la obesidad. (17,18,19)

Contraindicaciones relativas

Estas condiciones requieren evaluación individual y manejo especializado antes de proceder con la cirugía:

Futuro embarazo planificado: Puede comprometer los resultados de la cirugía al causar nuevos estiramientos de piel y músculos.

Tabaquismo activo: Incrementa el riesgo de complicaciones, como mala cicatrización e infecciones. Se recomienda dejar de fumar al menos 4-6 semanas antes de la cirugía.

Problemas de salud controlados, pero con riesgo quirúrgico: Hipertensión, enfermedades renales o hepáticas estables, entre otros.

Inestabilidad emocional o psicológica: Expectativas poco realistas o trastornos psicológicos graves. (17,18,19)

7.3.4 3. Factores que desaconsejan temporalmente la cirugía

Peso inestable: Se recomienda estabilizar el peso antes de la cirugía para optimizar los resultados.

Recuperación reciente de otra cirugía mayor: Es mejor esperar hasta que el cuerpo esté completamente recuperado.

Uso de medicamentos que afectan la cicatrización: Corticoides o quimioterapia reciente. (17,18,19)

Realizar una evaluación médica completa es esencial para determinar si un paciente es candidato para una abdominoplastia y minimizar los riesgos asociados.(17,18,19)

7.3.5 Técnicas quirúrgicas

La salud médica de un paciente debe optimizarse antes de la cirugía. Se deben obtener las autorizaciones médicas adecuadas con suficiente antelación para identificar cualquier enfermedad subyacente que impida al paciente realizar el procedimiento y se deben adaptar al historial médico de cada paciente. Se deben administrar antibióticos adecuados en el período preoperatorio para reducir la contaminación de la flora cutánea de la herida. La incisión es extensa y generalmente se realiza de la espina iliaca anterosuperior (EIAS) a EIAS a través del pliegue suprapúbico natural.(18,25,26)

Esto coloca la cicatriz final lo suficientemente baja en el tronco como para quedar oculta en la línea del bikini. Luego se crea un colgajo entre la fascia y la grasa por encima del margen costal, siguiéndolo hasta llegar a la apófisis xifoides. El ombligo se diseca circunferencialmente del colgajo, dejándolo unido al abdomen por el tallo umbilical y la grasa. Se necesita especial cuidado para dejar suficiente almohadilla de grasa circunferencialmente alrededor del ombligo para evitar isquemia y necrosis, ya que el plexo que rodea el tallo umbilical contiene su suministro de sangre. Una vez levantado el colgajo, se flexiona al paciente en la cama para volver a colocar el colgajo y determinar su posición final en la incisión anterior, y luego se marca el exceso de piel.(18,26,27)

Luego se pliega la fascia del músculo recto con una sutura absorbible de larga duración, como la sutura de polidioxanona (PDS), para reforzar la pared abdominal. Algunos cirujanos prefieren suturas permanentes como nailon o Prolene, aunque existen informes de reacciones locales y extrusión. Después de una medición cuidadosa, se extirpa el exceso marcado de piel y grasa y se reaproxima el colgajo superior a la incisión inferior en múltiples capas de sutura para fortalecer el cierre y evitar tensión en la capa de piel, optimizando la curación de la cicatriz final. Luego se trasplanta el ombligo al colgajo y se han descrito muchas técnicas para una onfaloplastia exitosa, dejando la elección a criterio del cirujano individual y del paciente. (18,26,27)

La abdominoplastia se puede adaptar a la constitución corporal de cada paciente modificando ligeramente el procedimiento. El uso de la liposucción puede ayudar a eliminar el exceso de grasa en los flancos laterales y la parte superior de los muslos para ayudar a suavizar los contornos de la abdominoplastia. Una paniculectomía (esencialmente una abdominoplastia sin la plicatura del músculo recto) puede ser de gran beneficio en pacientes que han tenido una pérdida de peso extrema. El flujo sanguíneo al abdomen se mantiene mejor en este procedimiento ya que no es necesario extender la disección hasta la apófisis xifoides. (18,26,27)

Esto asegura un flujo sanguíneo suficiente después de una pérdida de peso significativa y de pieles excesivamente flácidas. Una "miniabdominoplastia" (en la que se extirpa una mínima cantidad de piel y grasa, pero se pliega y refuerza el músculo recto) es ideal para pacientes que no tienen sobrepeso y presentan laxitud de la pared abdominal infraumbilical y un exceso mínimo de piel y grasa. Estos pacientes son clásicamente mujeres con un peso saludable que han tenido uno o dos hijos, pero han mantenido una buena laxitud de la piel. Después de la cirugía, es importante que el paciente permanezca en posición flexionada (SemiFowler) durante 2 semanas.

Esta posición ayuda a evitar una tensión excesiva en la incisión y reduce el riesgo de formación de cicatrices hipertróficas. Se puede considerar una lipectomía en cinturón en pacientes con grasa significativa en flancos, glúteos y muslos. Esta es una lipectomía circunferencial que puede agregar los beneficios de un levantamiento de muslos y glúteos a la abdominoplastia. Los drenajes de succión cerrados y los antibióticos orales se utilizan a discreción del cirujano, pero solo han demostrado beneficios anecdóticos en la prevención de infecciones y otras complicaciones como la formación de seromas y hematomas. (18,26,27)

La abdominoplastia incluye diversas técnicas quirúrgicas, que se seleccionan según las necesidades específicas del paciente. Estas técnicas buscan eliminar el exceso de piel y grasa, corregir la flacidez muscular y mejorar el contorno abdominal. A continuación, describo las principales técnicas: (28,29,30)

7.3.5.1. Abdominoplastia completa

Indicaciones: Pacientes con flacidez significativa de la piel, exceso de grasa y separación muscular (diástasis de rectos).

Procedimiento:

Incisión horizontal en la parte baja del abdomen (de cadera a cadera).

Reposicionamiento del ombligo (umbilicoplastia).

Reparación de los músculos abdominales mediante suturas internas.

Eliminación del exceso de piel y grasa.

Ventajas:

Resultados más completos en casos de flacidez severa. (28,29,30)

7.3.5.2. Miniabdominoplastia

Indicaciones: Casos leves o moderados de flacidez en la parte inferior del abdomen. No se requiere reposicionamiento del ombligo.

Procedimiento:

Incisión más corta, similar a la de una cesárea.

Reparación limitada de los músculos y eliminación del exceso de piel en el abdomen inferior.

Ventajas:

Recuperación más rápida, cicatriz más pequeña y menos invasiva. (28,29,30)

7.3.5.3. Abdominoplastia extendida

Indicaciones: Pacientes con exceso de piel que se extiende hacia los flancos o la espalda baja, como ocurre tras pérdidas masivas de peso.

Procedimiento:

Incisión más larga que incluye los laterales del abdomen.

Reposicionamiento del ombligo y reparación muscular extensa.

Eliminación de piel y grasa en abdomen y flancos.

Ventajas: Remodelación más completa, ideal para casos extremos. (28,29,30)

7.3.5.4. Abdominoplastia en ancla (o en flor de lis)

Indicaciones: Pacientes con exceso de piel en sentido horizontal y vertical, común tras cirugías bariátricas o grandes pérdidas de peso.

Procedimiento:

Incisión en forma de "T" invertida o ancla (vertical y horizontal).

Permite eliminar grandes cantidades de piel en todas las direcciones.

Ventajas:

Máxima corrección en pacientes con exceso de piel severo. (28,29,30)

7.3.5.5. Lipoabdominoplastia

Indicaciones: Pacientes con grasa localizada combinada con flacidez de piel y músculos.

Procedimiento:

Combina liposucción para eliminar grasa con técnicas de abdominoplastia para tensar la piel y los músculos.

Ventajas: Menor daño a los tejidos, menos sangrado y resultados más naturales. (28,29,30)

7.3.5.6. Abdominoplastia circunferencial (o body lift inferior)

Indicaciones: Pacientes con exceso de piel que rodea completamente el torso, generalmente tras pérdida masiva de peso.

Procedimiento:

Incisión que rodea todo el contorno del torso.

Corrección simultánea del abdomen, flancos, espalda baja y glúteos.

Ventajas: Remodelación integral del tronco.

Cada técnica tiene indicaciones específicas y debe personalizarse según las necesidades y características del paciente, como la cantidad de piel sobrante, grasa localizada y estado muscular. La elección debe ser evaluada junto a un cirujano plástico certificado. (28,29,30)

7.3.6 Riesgos

La abdominoplastia, aunque es un procedimiento seguro cuando se realiza por un cirujano experimentado, conlleva riesgos inherentes como cualquier cirugía mayor. Estos riesgos pueden ser generales (comunes a cualquier procedimiento quirúrgico) o específicos del procedimiento(28,29,30)

7.3.6.1. Riesgos generales

Infecciones: Puede desarrollarse una infección en el sitio quirúrgico, aunque es poco común si se siguen los cuidados postoperatorios y se administran antibióticos profilácticos.

Sangrado (hematomas): Acumulación de sangre bajo la piel que podría requerir drenaje quirúrgico.

Reacciones adversas a la anestesia: Incluyen náuseas, mareos o, en raros casos, complicaciones más graves como problemas respiratorios o cardíacos.

Trombosis venosa profunda (TVP) o embolia pulmonar: Riesgo de formación de coágulos sanguíneos, especialmente en pacientes con movilidad reducida durante el postoperatorio. (28,29,30)

Dolor persistente: Puede ocurrir dolor prolongado o mal controlado después de la cirugía.

7.3.6.2. Riesgos específicos de la abdominoplastia

Mala cicatrización: Algunas personas pueden desarrollar cicatrices visibles, queloides o hipertróficas.

Necrosis cutánea: En casos raros, la piel puede no recibir suficiente flujo sanguíneo y desarrollar necrosis, especialmente en fumadores. (28,29,30)

Seromas: Acumulación de líquido seroso bajo la piel, que puede requerir drenaje adicional.

Pérdida de sensibilidad: Entumecimiento temporal o permanente en el área abdominal debido a daños en los nervios superficiales.

Asimetría: El contorno abdominal puede no quedar completamente simétrico, lo que podría requerir un procedimiento de revisión.

Complicaciones relacionadas con el ombligo: Necrosis o mala cicatrización alrededor del nuevo ombligo.

Flacidez o recurrencia: La piel puede volver a perder firmeza con el tiempo, especialmente si hay cambios de peso significativos o embarazo después de la cirugía. (28,29,30)

7.3.6.3. Factores de riesgo adicionales

Los siguientes factores pueden aumentar las posibilidades de complicaciones:

Fumar: Reduce la oxigenación de los tejidos, afectando la cicatrización.

Obesidad: Incrementa el riesgo de infecciones, seromas y trombosis.

Enfermedades preexistentes: Como diabetes, hipertensión no controlada o trastornos autoinmunes.

Historia previa de cirugías abdominales: Puede aumentar la complejidad del procedimiento y el riesgo de complicaciones.

7.3.6.4. Prevención y manejo de riesgos

Evaluación preoperatoria exhaustiva: Identificar condiciones de salud subyacentes y optimizar al paciente antes de la cirugía.

Elección de un cirujano certificado: Experiencia y técnica quirúrgica adecuada minimizan riesgos. (28,29,30)

Cumplir con las recomendaciones postoperatorias: Incluyendo uso de fajas, movilización temprana y asistencia a controles médicos.

Aunque los riesgos existen, la mayoría de los pacientes tienen una recuperación satisfactoria si se toman las precauciones adecuadas. (28,29,30)

7.3.7 Resultados y beneficios

La abdominoplastia ofrece resultados significativos tanto en términos estéticos como funcionales. Aunque los beneficios específicos pueden variar según las características individuales y la técnica utilizada, a continuación, se destacan los principales resultados y beneficios que los pacientes pueden esperar: (18,28,29)

7.3.7.1. Resultados estéticos

Mejora del contorno abdominal:

Se logra un abdomen más plano, firme y tonificado, eliminando el exceso de piel y grasa.

Redefinición de la cintura, creando una figura más proporcionada.

Eliminación de estrías:

Las estrías presentes en el área inferior del abdomen (debajo del ombligo) suelen eliminarse junto con la piel sobrante.

Cicatriz discreta: Aunque se genera una cicatriz, esta se ubica estratégicamente en la parte baja del abdomen, quedando oculta por ropa interior o trajes de baño. (18,28,29)

7.3.7.2. Beneficios funcionales

Reparación muscular: Corrección de la diástasis de rectos (separación de los músculos abdominales), mejorando la fuerza y funcionalidad de la pared abdominal.

Reducción de molestias o dolores asociados con la debilidad muscular, como dolor de espalda o problemas posturales. (18,28,29)

Eliminación de irritaciones cutáneas: Se eliminan los pliegues de piel que causan rozaduras, infecciones recurrentes (como dermatitis o intertrigo) y sudoración excesiva.

Mejora de la postura: La reparación muscular y el fortalecimiento del abdomen contribuyen a un soporte mejorado para la columna vertebral, reduciendo problemas de postura.

Mayor movilidad y confort: Al eliminar la piel sobrante, especialmente en casos extremos tras pérdidas masivas de peso, se facilita la movilidad y mejora la calidad de vida. (18,28,29)

7.3.7.3. Beneficios psicológicos

Aumento de la autoestima y confianza: Los pacientes suelen experimentar una mejora significativa en su imagen corporal, lo que impacta positivamente su bienestar emocional y social.

Motivación para mantener un estilo de vida saludable: Los resultados de la cirugía suelen motivar a los pacientes a mantener su peso a través de dieta y ejercicio, prolongando los beneficios del procedimiento. (18,28,29)

7.3.7.4. Resultados duraderos

Si se mantiene un peso estable y no hay embarazos posteriores, los resultados pueden ser permanentes. Sin embargo, el envejecimiento natural y las fluctuaciones de peso pueden afectar ligeramente el contorno abdominal con el tiempo. Los resultados óptimos dependen de una buena elección de la técnica, un cirujano calificado y el cumplimiento de los cuidados postoperatorios. La abdominoplastia no es un sustituto de la pérdida de peso, pero puede ser un complemento ideal para mejorar el contorno tras alcanzar un peso saludable. En general, los pacientes suelen reportar una mejora integral en su calidad de vida tras la abdominoplastia, tanto en términos físicos como emocionales. (18,28,29)

7.3.8 Aspectos psicológicos y sociales

La abdominoplastia no solo tiene un impacto físico, sino también psicológico y social, que puede ser significativo para quienes se someten al procedimiento. A continuación, se detallan los principales aspectos psicológicos y sociales relacionados con esta cirugía: (18,28,29)

7.3.8.1. Aspectos psicológicos

Aumento de la autoestima:

La mejora en la apariencia física puede generar una percepción más positiva del cuerpo, lo que refuerza la confianza en uno mismo. Especialmente en pacientes que han experimentado cambios corporales drásticos (embarazos o pérdida de peso), la abdominoplastia les ayuda a sentirse mejor consigo mismos.

Reducción de la insatisfacción corporal:

Las personas que se sienten acomplejadas por el exceso de piel o grasa abdominal pueden experimentar una disminución de la autocrítica tras el procedimiento.

Mejora del bienestar emocional:

Los cambios estéticos pueden reducir emociones negativas como vergüenza, inseguridad o ansiedad social. En algunos casos, puede contribuir a superar traumas relacionados con la imagen corporal.

Motivación para un estilo de vida saludable:

Los pacientes suelen sentirse motivados a mantener los resultados a través de hábitos como la dieta equilibrada y el ejercicio regular.

Riesgo de expectativas poco realistas:

Es fundamental que el paciente tenga una comprensión clara y realista de los resultados esperados para evitar frustraciones. La cirugía no soluciona problemas emocionales profundos o trastornos psicológicos preexistentes, como el trastorno dismórfico corporal. (18,28,29)

7.3.8.2. Aspectos sociales

Mayor integración social:

Al sentirse más seguros de su apariencia, los pacientes pueden participar con más confianza en actividades sociales o eventos, como usar ropa ajustada o ir a la playa.

Reducción del estigma:

En casos de pacientes con pérdida masiva de peso, la eliminación de la piel sobrante puede aliviar el impacto del juicio social o la discriminación relacionada con su apariencia.

Aceptación cultural y social de la cirugía estética:

En muchas sociedades, los procedimientos estéticos son cada vez más aceptados, lo que disminuye el estigma asociado a la decisión de realizarse una abdominoplastia.

Impacto en relaciones personales:

La mejora de la imagen corporal puede influir positivamente en relaciones interpersonales y en la intimidad, al aumentar la confianza y la comodidad del paciente. (18,28,29)

7.3.8.3. Riesgos psicológicos y sociales

Dependencia de la apariencia:

Algunas personas pueden desarrollar una excesiva preocupación por su imagen, buscando más procedimientos para alcanzar estándares poco realistas.

Juicio social o críticas:

Aunque la cirugía estética es más aceptada, algunas personas pueden enfrentar críticas o comentarios negativos por su decisión de someterse al procedimiento.

Adaptación emocional:

Algunos pacientes necesitan tiempo para adaptarse emocionalmente a su nueva apariencia, especialmente si los resultados no cumplen con expectativas poco realistas (18,28,29)

7.4. Capítulo IV. Complicaciones de abdominoplastia

La abdominoplastia se asocia con una tasa de complicaciones más alta que otros procedimientos en cirugía plástica y conlleva una de las tasas de mortalidad más altas en cirugía plástica estética. Se ha informado que las tasas de omplicacionemortalidad son 1:2415, 1:3281, y, más recientemente, 1:13 000. Los datos de CosmetAssure demuestran una tasa general de complicaciones del 4 % para la abdominoplastia y que los pacientes que tienen un IMC mayor o igual a 30, tienen más de 55 años y son de sexo masculino, tienen más complicaciones importantes que el resto. Otros autores, sin embargo, han informado una tasa de complicaciones mucho más alta, que oscila entre el 21 % 2 y el 53 %. (19,31,32)

Stein et al revisó datos de abdominoplastia exclusivamente realizados por cirujanos plásticos certificados en Estados Unidos y descubrió que las complicaciones han disminuido con el tiempo. Esta revisión de 16 años dividida en 2 cohortes cronológicas mostró que la cohorte temprana tuvo una tasa de cs del 22 %, en comparación con la cohorte más reciente del 19%. (19,32)

Una consulta detallada es fundamental para identificar los factores de riesgo modificables que aumentan las complicaciones, así como las posibles contraindicaciones para la cirugía. La mayoría de los cirujanos consideran que las enfermedades cardiopulmonares importantes, el tabaquismo, el embarazo inminente o la psicopatología no controlada (es decir, dismorfia corporal y trastorno límite de la personalidad) son contraindicaciones para la abdominoplastia. Los factores de riesgo modificables, como el índice de masa corporal, la hemoglobina a1c, el estado nutricional y el estado de MRSA, se pueden optimizar antes de proceder con la cirugía. (19,33,34)

Durante la consulta, el cirujano utiliza la información recopilada para tomar una de tres opciones. Primero, evitar la cirugía por completo debido al nivel de riesgo inaceptable; segundo, ingresar a un período de optimización donde se abordan los factores de riesgo modificables para mitigar el riesgo de complicaciones (nivel de riesgo aceptable) y tercero, proceder con la cirugía en un paciente adecuadamente seleccionado (nivel de riesgo bajo). Es necesaria una apreciación

crítica de las complicaciones de la abdominoplastia, cómo mitigar su riesgo y cómo manejarlas una vez que ocurren para optimizar los resultados y el perfil de seguridad de este procedimiento. (19,33,34)

7.4.1 Clasificación

Las complicaciones de la abdominoplastia pueden clasificarse según su tiempo de aparición, tipo de complicación y su gravedad. Esta clasificación ayuda a identificar y manejar los riesgos asociados con el procedimiento de manera adecuada.

7.4.1.1. Según el tiempo de aparición

Complicaciones inmediatas (0-48 horas postoperatorias)

Hemorragia: Es una complicación potencial de la abdominoplastia, aunque es relativamente poco común cuando el procedimiento se realiza por un cirujano experimentado. Puede ocurrir durante o después de la cirugía, y si no se maneia adecuadamente, puede derivar en complicaciones graves como anemia, hematomas grandes o shock hipovolémico. Las causas son:

Intraoperatoria (durante la cirugía): Lesión accidental de vasos sanguíneos durante la disección o la reparación muscular. Inadecuada coagulación de vasos durante la cirugía.

Postoperatoria (después de la cirugía): Reapertura de vasos que fueron mal sellados. Esfuerzos físicos o movimientos bruscos que aumentan la presión en la zona quirúrgica. Coagulopatías preexistentes o uso de anticoagulantes no suspendidos adecuadamente.(19,33,34)

Reacciones a la anestesia: Náuseas, vómitos o complicaciones graves como dificultad respiratoria.

Shock hipovolémico: Poco frecuente, causado por pérdida significativa de sangre. (19,33,34)

Complicaciones tempranas (primeros 7 días)

Las infecciones del sitio quirúrgico siguen siendo la segunda complicación más común después de la cirugía de abdominoplastia. La base de datos CosmetAssure informa una tasa de infección del 1.63% según los pacientes asegurados que regresaron para la cirugía dentro de los 30 días posteriores a la cirugía. Otros informan un rango de 1% a 4%. Es necesario un historial médico detallado y una investigación de laboratorio para detectar factores de riesgo de infección. La obesidad, la hemoglobina A1c elevada, la desnutrición, los antecedentes de tabaquismo y un estado de inmunosupresión aumentan la tasa de infección después de la abdominoplastia. (19,33,34)

Las infecciones posteriores a la abdominoplastia suelen presentarse como eritema localizado, edema o drenaje espontáneo. Con el tiempo, puede desarrollarse una colección seguida de descarga de líquido purulento. Sistémicamente, un paciente puede presentar dolor, fiebre y escalofríos. Los estudios de laboratorio pueden demostrar marcadores inflamatorios elevados. El diagnóstico se realiza clínicamente y rara vez es necesaria una tomografía computarizada para realizar un diagnóstico. Para infecciones localizadas se sugiere cobertura antimicrobiana oral, retirada de drenajes y drenaje local de colecciones.

Se deben cultivar las heridas (aeróbicas, anaeróbicas y micobacterias) y adaptar adecuadamente la cobertura antimicrobiana. Para infecciones más importantes o síntomas sistémicos, los pacientes deben ser hospitalizados, recibir antibióticos por vía intravenosa y, según la presentación de la herida, explorarse en el quirófano. (19,33,34,35)

Dependiendo de la fuente de información, los seromas suelen ser la complicación más común reportada después de la abdominoplastia. Las tasas informadas oscilan entre el 5% y el 25%. Las consecuencias clínicas de los seromas varían mucho. Van desde ser menores (incluso clínicamente indetectables) y

absorberse espontáneamente, hasta colecciones graves y persistentes que requieren intervención debido a la formación de pseudobursa.

La forma más común de mitigar la formación de seroma es utilizar drenajes posoperatorios. Este método sencillo ha sobrevivido la prueba del tiempo y, si bien ciertas técnicas han ido y venido en desuso, los drenajes siguen siendo el método más común utilizado por los cirujanos plásticos certificados en los Estados Unidos. (19,33,36)

Otras estrategias incluyen la preservación de la fascia de Scarpa, evitar la disección del colgajo con cauterio, el uso de selladores/pegamento de tejido, y el uso de suturas de tensión progresiva. A pesar de la evidencia a favor y en contra de tales intervenciones, en última instancia, la decisión del cirujano La preferencia y la técnica quirúrgica dictarán la intervención elegida. Por ejemplo, un metanálisis demostró que la colocación de suturas de tensión progresiva redujo la incidencia de seroma. A pesar de esto, un estudio de 2024 de cirujanos plásticos certificados demostró que el 89% de los cirujanos todavía usan drenajes. Algunos autores argumentan específicamente en contra de las técnicas sin drenaje debido al aumento del tiempo operatorio, la recuperación más prolongada y la incapacidad de prevenir por completo los seromas con suturas de tensión progresiva. (31,32,33,37)

Los hematomas ocurren en aproximadamente el 2% de las abdominoplastias. Sin embargo, no se puede subestimar la importancia clínica del sangrado. El gran espacio potencial bajo el colgajo de abdominoplastia y la distensibilidad tanto del colgajo de abdominoplastia como de la capa fascial subyacente facilitan un gran espacio potencial para que se acumule sangre. Con el tiempo, esto puede provocar un retraso en el diagnóstico, inestabilidad hemodinámica y la necesidad de transfusiones. El tratamiento de una hemorragia clínicamente significativa requiere una nueva exploración en el quirófano y la apertura de todo el campo quirúrgico.

A diferencia de otras cirugías en las que además del tratamiento de los hematomas se puede realizar, normalmente no se recomiendan los tratamientos locales de los hematomas de abdominoplastia. Se requiere abundante irrigación, hemostasia meticulosa y colocación de nuevos drenajes para acelerar la curación,

descomprimir la tensión en la incisión abdominal y eliminar un nido potencial para una futura infección. Los factores de riesgo para hematoma incluyen hipertensión, IMC alto, el uso de anticoagulantes, liposucción previa y productos que impidieron la coagulación.(19,32,35)

Desde un punto de vista quirúrgico, la elevación de un colgajo de abdominoplastia se realiza conociendo los territorios de perfusión vascular de Huger. La elevación supraumbilical del colgajo de abdominoplastia se limita a un túnel estrecho hasta el xifoides, denominado zona 1 de Huger. Debido Debido al continuo deterioro de esta área, es más propensa a sufrir complicaciones vasculares, por lo que, si se realiza una liposucción aquí, debe ser limitada. El área del tejido con mayor riesgo se encuentra entre el ombligo y la incisión (el llamado ―terrible triángulo de abdominoplastia‖). Esta zona no sólo tiene la mayor tensión, sino que también es la zona más alejada del flujo sanguíneo axial del colgajo de abdominoplastia. (19,38)

La popularidad de los dispositivos basados en energía amenaza aún más la vascularización y la movilidad del colgajo debido a las cicatrices. Los cirujanos deben tener esto en cuenta al asesorar a sus pacientes sobre las posibilidades de tener una cicatriz vertical en su ombligo nativo debido a la posible incapacidad de eliminar el antiguo sitio umbilical con la escisión de la porción del colgajo. También se cree que la hiperplasia adiposa paradójica (HAP) secundaria a la criolipólisis del abdomen está en aumento, y es posible que las cicatrices subcutáneas causadas por la HAP puedan alterar de manera similar la vascularización y la movilidad del colgajo. (19,32)

El tromboembolismo venoso (TEV) sigue siendo la complicación importante más grave y común de la abdominoplastia. Se han reportado tasas de incidencia entre 0,35% 33 y 1,21%. En la abdominoplastia circunferencial, las tasas reportadas llegan hasta el 9,4%. (33,34) Los pacientes internados en cirugía plástica tienen un riesgo de TEV diez veces mayor que los pacientes estéticos (0,09% frente a 1,2%). El riesgo de TEV es variable y depende del paciente y del procedimiento. -riesgos específicos. Cuando la liposucción se combina con abdominoplastia, por ejemplo, la

tasa de incidencia es mayor, o si el paciente es obeso o está en terapia de reemplazo hormonal. (19,31,39)

Los anticonceptivos hormonales combinados se asocian con un riesgo 2-3 veces mayor de TEV en comparación con las mujeres sin ACO, y el efecto y el tamaño de esta relación dependen tanto del progestágeno utilizado como de la dosis de estradiol. Algunos fabricantes de ACO señalan específicamente que estos medicamentos deben suspenderse al menos un mes antes de la cirugía. También se cree que fumar es un factor de riesgo de TEV. De hecho, el estatus de no fumador en pacientes sometidos a cirugía estética protege contra TEV sintomático (OR 0,63). (19,31,39)

Complicaciones tardías (semanas o meses después)

Mala cicatrización: Aparición de cicatrices hipertróficas o queloides.

Asimetría: Desproporción en el contorno abdominal.

Pérdida de sensibilidad: Entumecimiento permanente o temporal en el abdomen.

Recidiva de flacidez: Pérdida de los resultados debido a fluctuaciones de peso o envejecimiento. (19,31,39)

7.4.1.2. Según el tipo de complicación

Complicaciones quirúrgicas

Dehiscencia de la herida: Apertura parcial o completa de la incisión quirúrgica.

Lesión nerviosa: Daño a nervios superficiales que puede causar alteraciones de la sensibilidad.

Hernias: Desarrollo de hernias en el área operada debido a debilidad residual en la pared abdominal.

Complicaciones infecciosas:

Infecciones de la herida quirúrgica.

Infección sistémica (sepsis), en casos graves y no tratados.

Complicaciones vasculares: Trombosis venosa profunda (TVP) Embolia pulmonar.

Complicaciones estéticas:

Cicatrices visibles o antiestéticas (queloides, cicatrices hipertróficas).

Asimetría en la apariencia del abdomen.

Resultado insatisfactorio o menor del esperado.

7.4.1.3. Según la gravedad

Menores: Seromas, hematomas pequeños, cicatrices leves o temporales.

Moderadas: Infecciones localizadas, necrosis cutánea limitada, dehiscencia parcial de la herida. (19,33,35)

Graves: Embolia pulmonar,Infecciones graves o sepsis, necrosis extensa de tejidos.(19,33,35)

7.4.2 Impacto de las complicaciones

La abdominoplastia, aunque es un procedimiento quirúrgico estético común, puede presentar complicaciones que afectan la salud física, psicológica y financiera del paciente. Los impactos pueden ser significativos dependiendo de la gravedad de las complicaciones. A continuación, se desglosan los principales aspectos:

7.4.2.1. Impacto físico

Infecciones: Las infecciones pueden retrasar la recuperación, causar dolor y requerir tratamiento adicional con antibióticos o procedimientos quirúrgicos.

Hematomas o seromas: La acumulación de sangre o líquido puede generar inflamación, dolor y, en casos graves, la necesidad de drenaje quirúrgico.

Necrosis de tejidos: Puede ocurrir debido a problemas de circulación en la piel. Esto puede prolongar la recuperación y, en casos graves, requerir cirugía reconstructiva.

Cicatrices anormales: Cicatrices hipertróficas o queloides pueden impactar estéticamente, causando insatisfacción.

Complicaciones sistémicas: Incluyen trombosis venosa profunda (TVP) o embolia pulmonar, que pueden ser potencialmente mortales.

7.4.2.2. Impacto psicológico

Insatisfacción con los resultados: Si los resultados no cumplen las expectativas, los pacientes pueden experimentar ansiedad, depresión o baja autoestima.

Estrés postquirúrgico: Las complicaciones prolongadas pueden generar ansiedad relacionada con la salud o el proceso de recuperación. (19,33,35)

7.4.2.3. Impacto económico

Costos adicionales de tratamiento: Las complicaciones pueden requerir hospitalización, medicamentos, cirugía correctiva u otras intervenciones médicas, lo que aumenta significativamente los gastos.

Pérdida de productividad: El tiempo prolongado de recuperación puede interferir con el trabajo y las actividades diarias.

7.4.2.4. Impacto social

Interferencia en la vida cotidiana: Las limitaciones físicas durante la recuperación pueden dificultar la realización de actividades diarias y afectar la calidad de vida.

Estigma: En algunos casos, las cicatrices o deformidades pueden generar inseguridad o estigma social. (19,33,35)

7.4.3 Prevención de complicaciones

Es fundamental reconocer que la mayoría de los resultados inesperados se deben principalmente a un desempeño quirúrgico deficiente o a una selección incorrecta del paciente. Sin embargo, hay casos en los que los resultados se ven influidos por acontecimientos imprevistos. La cirugía de contorno puede estar contraindicada en pacientes obesos, fumadores y con enfermedades comórbidas. Un análisis cuidadoso de cada uno juega un papel fundamental a la hora de determinar la idoneidad de la técnica TULUA (plicatura transversal, socavación limitada, liposucción, umbilicoplastia, abdominoplastia) para mejorar los resultados. La utilización de una liposucción extensa sobre el colgajo abdominal, junto con una plicatura transversal inferior de la pared abdominal, facilitó la ejecución de una nueva abdominoplastia o miniabdominoplastia completa. (40,45)

La abdominoplastia TULUA aborda eficazmente estos casos gravemente complicados al ubicar el ombligo en la posición ideal y cambiar la ubicación de la cicatriz anterior. Además, se puede realizar una abdominoplastia completa o parcial por segunda vez mediante la técnica TULUA para abordar complicaciones clínicas o resultados insatisfactorios. Además, otros autores han demostrado la reproducibilidad de la técnica. La literatura muestra riesgos multifactoriales para los procedimientos de cirugía plástica. La selección adecuada de los pacientes, la planificación preoperatoria y la atención profiláctica intra y posoperatoria han contribuido a una menor incidencia de complicaciones graves. Los principales

factores de riesgo asociados con las complicaciones posquirúrgicas fueron la duración de la cirugía mayor a 4 horas y los procedimientos asociados. (40,45)

7.4.4 Manejo de complicaciones

El manejo de las complicaciones de una abdominoplastia requiere una evaluación cuidadosa, diagnóstico temprano y tratamiento adecuado para minimizar los riesgos y garantizar una recuperación óptima. A continuación, se describen las principales complicaciones y su manejo: (32,46,47)

7.4.4.1 Seroma

Drenaje por punción con aguja (aspiración).

Colocación de drenajes en casos recurrentes.

Uso de compresión abdominal adecuada para prevenir la formación.

En casos severos o crónicos, considerar escleroterapia o revisión quirúrgica.

7.4.4.2 Hematoma

Drenaje inmediato mediante punción o reintervención quirúrgica.

Control de la hemostasia durante la cirugía inicial para prevenir.

Vigilancia estrecha para evitar infecciones o necrosis.

7.4.4.3 Infección

Administración de antibióticos de amplio espectro según cultivos.

Drenaje de abscesos si es necesario.

Cuidados locales de heridas.

Remoción de material quirúrgico infectado (puntos o drenajes). (32,46,47)

7.4.4.4 Necrosis de piel o tejido

Desbridamiento quirúrgico de tejido necrótico.

Cuidados locales de heridas.

En casos extensos, considerar injertos o colgajos para cierre.

Suspender tabaco en el preoperatorio y posoperatorio.

7.4.4.5 Dehiscencia de la herida

Limpieza y cierre secundario o terciario según el caso.

Prevención con suturas adecuadas y reducción de tensión.

Uso de apósitos avanzados o terapia de presión negativa (VAC).

7.4.4.6 Cicatrización anormal, asimetrías

Uso de placas de silicona o gel.

Inyecciones intralesionales de corticosteroides.

Láser o revisión quirúrgica en casos graves.

Esperar al menos 6-12 meses antes de considerar revisiones quirúrgicas.

Evaluar con el paciente las expectativas realistas y planificar correcciones.

7.4.4.7 Trombosis venosa profunda (TVP) y embolia pulmonar (EP)

Profilaxis antitrombótica (heparina de bajo peso molecular).

Movilización temprana.

Uso de compresión neumática intermitente durante la cirugía.

Diagnóstico inmediato y tratamiento con anticoagulantes si ocurre.

7.4.4.8 Dolor crónico o alteraciones sensoriales

Uso de analgesia multimodal. Terapia física y rehabilitación.

En casos de dolor neuropático, manejo con gabapentinoides. (32,46,47)

7.4.4.9 Eventración o debilidad de la pared abdominal

Revisión quirúrgica con refuerzo de mallas si es necesario.

Fortalecimiento muscular postoperatorio supervisado.

El manejo adecuado implica un seguimiento cercano del paciente, comunicación efectiva y un equipo quirúrgico experimentado. La prevención, a través de una técnica quirúrgica meticulosa y la educación al paciente, es clave para para minimizar complicaciones. (32,46,47)

7.4.5 Avances tecnológicos para reducir complicaciones

La evaluación de tecnologías sanitarias (ETS) ha asumido un papel relevante en el campo médico ya que la producción de nuevos dispositivos médicosy la presentación de novedosas patentes han seguido creciendo en la última década. Esta situación ha requerido equipos de expertos capaces de analizar estos nuevos dispositivos médicos, vías clínicas y tipos de intervenciones con varios enfoques.

Six Sigma se ha utilizado para analizar vías clínicas (tales como vías de Asistencia Diagnóstica-Terapéutica, vías quirúrgicas rápidas y para evaluar dos prótesis), se han utilizado técnicas de aprendizaje automático para realizar comparaciones de tecnologías biomédicas, y la HTA se ha utilizado sola o en combinación con otras técnicas. (48,49,50)

Se sabe que entre el 80% y el 96% de los pacientes que experimentan una pérdida masiva de peso después de la cirugía bariátrica sufren de exceso de piel, y la región más común con exceso de piel es el abdomen, seguido de los muslos, los brazos y los senos. Por lo tanto, en la última década, la demanda de cirugía de contorno abdominal en pacientes con pérdida masiva de peso ha aumentado enormemente. A pesar de ser actualmente el procedimiento de contorno corporal más frecuente después de una pérdida masiva de peso, la abdominoplastia se asocia con un riesgo significativo de complicaciones, como la formación de seroma, que ocurre en aproximadamente el 5-30% de los pacientes, y en los últimos años, muchos autores han demostrado un número creciente de complicaciones. (48,49,50)

Este fenómeno está parcialmente relacionado con el auge de los procedimientos bariátricos porque la obesidad es un factor de riesgo conocido de complicaciones después de la abdominoplastia. De hecho, los pacientes con un

IMC > 30 kg/m2 tienen una mayor tasa de complicaciones que los pacientes no obesos (IMC < 30 kg/m2), incluyendo dehiscencia de la herida, seroma, infección y complicaciones generales, a pesar de que normalmente obtienen una mejoría significativa en calidad de vida, lo que hace que los procedimientos de contorno corporal sean una opción aceptable para estos pacientes. ((48,49,50)

Se han empleado varios métodos para reducir las complicaciones y minimizar las complicaciones perioperatorias en pacientes con abdominoplastia, como evaluaciones preoperatorias, técnicas quirúrgicas y estrategias de manejo posoperatorio. Dado que no está claro qué técnicas son más adecuadas para eltratamiento posbariátrico, considerando la frecuencia total de complicaciones, el objetivo de este trabajo fue realizar un estudio HTA y comparar los tipos de incisiones antes mencionados (es decir, incisiones creadas con un bisturí o electrocirugía) para abdominoplastia empleando la estrategia de resolución de problemas definir, medir, analizar, mejorar y controlar (DMAIC) según la metodología Six Sigma, considerando así el ciclo DMAIC y Six Metodología Sigma como herramientas de apoyo a la ETS.

La abdominoplastia, una cirugía estética para mejorar el contorno abdominal, ha evolucionado significativamente con el avance de la tecnología médica. Estas innovaciones están enfocadas en reducir complicaciones, mejorar los resultados estéticos y acelerar la recuperación. Algunos de los avances más destacados son: (48,49,50)

7.4.5.1 Técnicas quirúrgicas avanzadas

A Lipoabdominoplastia: Combina liposucción y abdominoplastia, minimizando el trauma tisular y mejorando la vascularización.

B. Sutura progresiva: Reduce la tensión en la cicatriz, disminuyendo el riesgo de dehiscencia y mejorando la calidad estética de la cicatriz. (48,49,50)

C. Uso de colgajos vasculares seguros: Preserva el suministro sanguíneo, lo que disminuye el riesgo de necrosis.

7.4.5.2 Tecnología de liposucción asistida

A.Liposucción asistida por láser (LAL) y ultrasonido (VASER): Facilita la eliminación de grasa y mejora el contorno sin dañar estructuras circundantes.

B.Microaire o liposucción asistida por potencia: Reduce el esfuerzo manual del cirujano y mejora la precisión.

7.4.5.3 Sistemas de monitoreo intraoperatorio

A. Dispositivos de monitoreo de flujo sanguíneo: Ayudan a prevenir necrosis en tejidos al garantizar una adecuada perfusión durante la cirugía.

B. Tecnología de imágenes en 3D y realidad aumentada: Permite una planificación quirúrgica más precisa y personalizada.

7.4.5.4 Mejoras en el manejo de tejidos

A. Selladores de tejido y pegamentos quirúrgicos: Reducen el riesgo de seromas y hematomas al sellar espacios entre los tejidos.

B. Dispositivos de energía bipolar o radiofrecuencia: Reducen el sangrado intraoperatorio y aceleran la cicatrización.

7.4.5.5 Terapias postoperatorias

A. Drenajes avanzados: Drenajes más efectivos y menos invasivos, como los sistemas de presión negativa.

B. Láser y radiofrecuencia en el postoperatorio: Mejoran la cicatrización y reducen la inflamación.

C. Ropa de compresión de alta tecnología: Diseñada con materiales que mejoran la circulación y reducen el edema.

7.4.5.6 Medicina regenerativa

A.Uso de plasma rico en plaquetas (PRP): Promueve una mejor cicatrización y reduce el riesgo de complicaciones infecciosas. (48,49,50)

B. Células madre: Se están explorando para mejorar la regeneración tisular y reducir el riesgo de fibrosis.

C. Anestesia local con sedación controlada: Minimiza riesgos asociados con la anestesia general.

Estos avances no solo buscan resultados más seguros y efectivos, sino también mejorar la experiencia general del paciente, reduciendo el tiempo de recuperación y las complicaciones postoperatorias. (48,49,50)

7.5. Capítulo V. Factores de riesgo asociados a aumento de complicaciones de abdominoplastia.

La abdominoplastia, como cualquier procedimiento quirúrgico, puede asociarse con complicaciones postoperatorias. Diversos factores de riesgo pueden aumentar la probabilidad de estas complicaciones. Estos incluyen: (51,52)

7.5.1 Factores relacionados con el paciente

IMC elevado: El sobrepeso y la obesidad aumentan el riesgo de seroma, infecciones y retraso en la cicatrización.

Edad avanzada: Los pacientes mayores pueden tener menos capacidad de recuperación y mayor probabilidad de complicaciones cardiovasculares o pulmonares.

Comorbilidades: Condiciones como diabetes, hipertensión, enfermedades cardíacas, enfermedad pulmonar obstructiva crónica (EPOC) o insuficiencia renal incrementan el riesgo.

Tabaquismo: Disminuye la oxigenación tisular y dificulta la cicatrización, aumentando el riesgo de necrosis y dehiscencia de heridas. (51,52)

Historial de tromboembolismo venoso: Incrementa el riesgo de trombosis venosa profunda (TVP) y embolia pulmonar (EP).

Alteraciones de la coagulación: Incrementan el riesgo de hemorragia o hematomas.

Deficiencias nutricionales: Niveles bajos de proteínas o vitaminas afectan la cicatrización.

Uso de ciertos medicamentos: Como corticosteroides o anticoagulantes. (51,52)

7.5.2 Factores relacionados con el procedimiento quirúrgico

Duración prolongada de la cirugía: Aumenta el riesgo de infecciones, trombosis y complicaciones anestésicas.

Técnica quirúrgica: Procedimientos extensos o combinados (e.g., abdominoplastia con liposucción) incrementan la posibilidad de complicaciones.

Falta de drenajes adecuados: Puede predisponer a la formación de seromas.

Tensión excesiva en el cierre de la herida: Incrementa el riesgo de necrosis cutánea y dehiscencia.

7.5.3 Factores relacionados con el entorno posoperatorio

Movilización tardía: Favorece el desarrollo de trombosis venosa profunda.

Cuidado inadecuado de la herida: Incrementa el riesgo de infecciones.

No adherencia a las recomendaciones médicas: Como el uso de fajas compresivas o la realización de controles médicos.

Identificar y manejar estos factores de riesgo es clave para reducir complicaciones y mejorar los resultados. Por lo que, se debe optimizar la salud del paciente antes de la cirugía (control de peso, abandono del tabaquismo, tratamiento de comorbilidades); usar de profilaxis para trombosis y antibióticos perioperatorios; seleccionar una técnica quirúrgica adecuada, emplear drenajes cuando sea necesario y brindar educación del paciente sobre cuidados postoperatorios y signos de alarma. (51,52)

7.6. Capítulo VI. Estrategias para reducir complicaciones de abdominoplastia

Reducir las complicaciones postquirúrgicas de una abdominoplastia requiere un enfoque integral que considere la preparación preoperatoria, la técnica quirúrgica y los cuidados postoperatorios. Aquí están las estrategias clave: (32,53,54)

7.6.1 Evaluación preoperatoria exhaustiva

Historia clínica detallada: Identificar comorbilidades (diabetes, hipertensión, obesidad, antecedentes de trombosis venosa profunda, etc.).

Optimización del estado general del paciente.

Control adecuado de enfermedades crónicas.

Pérdida de peso en pacientes con obesidad para reducir riesgos.

Suspensión del tabaquismo: Idealmente, 4-6 semanas antes de la cirugía.

Evaluación nutricional: Mejorar el estado nutricional y corregir deficiencias de proteínas, hierro o vitaminas. (32,53,54)

7.6.2 Planificación quirúrgica adecuada

Selección del paciente: Escoger candidatos aptos para procedimientos extensos.

Técnicas quirúrgicas seguras: Evitar tensión excesiva en el cierre de la herida. Usar suturas profundas para disminuir fuerzas en la piel.

Colocar drenajes cuando sea necesario para prevenir seromas.

Manejo cuidadoso de los tejidos: Minimizar el trauma y preservar la vascularización de los colgajos

7.6.3 Prevención de tromboembolismo venoso

Uso de profilaxis farmacológica con heparinas de bajo peso molecular, según el riesgo individual.

Aplicación de medias de compresión graduada y dispositivos de compresión neumática intermitente. (32,53,54)

Movilización temprana postquirúrgica.

7.6.4 Técnicas anestésicas y quirúrgicas

Duración limitada del procedimiento: Evitar cirugías prolongadas para reducir el riesgo de infecciones y complicaciones anestésicas.

Monitoreo intraoperatorio: Garantizar estabilidad hemodinámica.

Uso de antibióticos profilácticos: Administrar antibióticos antes de la incisión y, si es necesario, durante el postoperatorio inmediato.

7.6.5 Cuidados postoperatorios

Control del dolor: Facilitar la movilización temprana.

Fajas compresivas: Usarlas para disminuir el riesgo de seromas y mejorar el soporte de los tejidos.

Atención adecuada de la herida: Asepsia estricta y seguimiento periódico.

Movilización temprana y progresiva: Reducir el riesgo de trombosis venosa profunda.

Hidratación adecuada: Favorecer la recuperación general y prevenir complicaciones como infecciones urinarias.(32,53,54)

7.6.6 Seguimiento médico

Consultas regulares para identificar y manejar oportunamente complicaciones como infecciones, seromas o dehiscencia de heridas.

Educación al paciente sobre signos de alarma: fiebre, inflamación excesiva,

secreción purulenta o dificultad para respirar.

Explicar los riesgos y beneficios de la cirugía.

Asegurarse de que el paciente comprenda la importancia de seguir las recomendaciones pre y postquirúrgicas, como el cese del tabaquismo, la movilización temprana y el uso de prendas compresivas.

La implementación de estas estrategias puede disminuir significativamente las complicaciones y garantizar mejores resultados para el paciente.(32,53,54)

7.7. Capítulo VII. Nuevas técnicas no invasivas para reducción de panículo adiposo

7.7.1 Definición y objetivos

Las técnicas no invasivas para la reducción del panículo adiposo son procedimientos médicos o estéticos diseñados para eliminar grasa subcutánea localizada sin recurrir a cirugía, incisiones, anestesia o tiempos de recuperación prolongados. Estas técnicas emplean tecnologías avanzadas, como frío, calor, ultrasonido, radiofrecuencia o campos electromagnéticos, para descomponer y eliminar las células grasas de manera controlada y segura. Sus objetivos son los siguientes.(55,56)

Reducir grasa localizada: Disminuir la acumulación de grasa en áreas específicas del cuerpo, como abdomen, flancos, muslos, brazos y papada.

Contornear el cuerpo: Mejorar la forma corporal, proporcionando un aspecto más esculpido y tonificado.Estimular la piel y los tejidos: Algunas técnicas también promueven la producción de colágeno, mejoran la elasticidad y reducen la flacidez.

Ofrecer una alternativa segura y cómoda: Brindar una solución eficaz para personas que no desean someterse a procedimientos quirúrgicos, como liposucción, reduciendo riesgos y tiempo de recuperación.

Estas técnicas están diseñadas para complementar un estilo de vida saludable y no son un reemplazo de la dieta ni del ejercicio, sino un apoyo para quienes buscan tratar áreas específicas de grasa resistente.(55,56)

7.7.2 Fundamentos fisiológicos

Las nuevas técnicas no invasivas se basan en principios fisiológicos que aprovechan la sensibilidad diferencial de las células grasas (adipocitos) a estímulos externos como frío, calor, ondas electromagnéticas o químicas. A continuación, se detallan los fundamentos fisiológicos de las principales tecnologías:

7.7.2 1. Criolipólisis (CoolSculpting)

Fundamento: Los adipocitos son más sensibles al frío que otros tejidos circundantes.

Mecanismo: El frío controlado (-10 °C a -13 °C) induce apoptosis (muerte celular programada) de los adipocitos. Posteriormente, el sistema linfático elimina los restos celulares de manera natural.

Efecto fisiológico: Reducción gradual del grosor del panículo adiposo sin dañar piel, nervios ni músculos. (55,56,57)

7.7.2.2. Ultrasonido Focalizado de Alta Intensidad (HIFU)

Fundamento: Las ondas de ultrasonido generan calor localizado que destruye las membranas de los adipocitos.Mecanismo: El ultrasonido produce cavitación y vibración mecánica que fragmenta las células grasas. Las grasas liberadas se metabolizan en el hígado y se excretan por vías naturales.

Efecto fisiológico: Reducción de grasa localizada con preservación de los tejidos circundantes. (55,56)

7.7.2.3. Radiofrecuencia (RF)

Fundamento: Las ondas de radiofrecuencia generan calor profundo que afecta las células grasas y estimula el colágeno.

Mecanismo: La energía térmica provoca lipólisis (liberación de ácidos grasos) y apoptosis de los adipocitos. Simultáneamente, estimula la producción de colágeno y elastina en la piel.

Efecto fisiológico: Reducción de grasa y mejora de la firmeza y elasticidad de la piel. (55,56, 58)

7.7.2.4. Campos Electromagnéticos de Alta Intensidad (EMSCULPT)

Fundamento: La estimulación electromagnética genera contracciones musculares supramáximas.

Mecanismo: Estas contracciones intensas promueven la utilización de grasa como fuente de energía. Estimulan la hipertrofia y la hiperplasia muscular, quemando grasa subyacente.

Efecto fisiológico: Reducción de grasa y aumento de la masa muscular.

7.7.2.5. Láser de Diodo (SculpSure)

Fundamento: La grasa subcutánea es susceptible al calor generado por el láser.

Mecanismo: El láser penetra en la piel y calienta las células grasas hasta causar apoptosis. La grasa liberada se metaboliza y se elimina por el sistema linfático.

Efecto fisiológico: Eliminación de grasa localizada con preservación de la piel y los tejidos circundantes. (55,56,60)

7.7.2.6. Mesoterapia Lipolítica

Fundamento: La inyección de sustancias lipolíticas descompone las membranas de los adipocitos.

Mecanismo: Agentes como la fosfatidilcolina y el desoxicolato alteran la estabilidad de las células grasas, induciendo su destrucción. Los restos celulares son eliminados por el sistema linfático.

Efecto fisiológico: Reducción de grasa localizada en áreas pequeñas. Estos son los procesos comunes de las nuevas técnicas no invasivas para disminución de panículo adiposo:

Apoptosis: En la mayoría de las técnicas, las células grasas son llevadas a su muerte natural sin inflamación significativa. liminación Linfática: Los restos de las

células grasas destruidas se eliminan a través del sistema linfático en semanas o meses.

Preservación de Tejidos: Las técnicas están diseñadas para afectar únicamente a los adipocitos, protegiendo los tejidos adyacentes como piel, nervios y músculos.Estas tecnologías no solo actúan en la reducción del panículo adiposo, sino que también contribuyen al contorno corporal y a mejorar la textura de la piel, dependiendo del mecanismo utilizado. (55,56)7.7.3 Función, indicaciones y ventajas

7.7.3.1. Criolipólisis

Función: Utiliza temperaturas frías controladas para congelar las células grasas, que luego son eliminadas de forma natural por el cuerpo.

Indicaciones: Ideal para áreas localizadas como abdomen, flancos, muslos o brazos.

Ventajas: No daña la piel ni los tejidos circundantes.

7.7.3.2. Ultrasonido Focalizado (HIFU o cavitación ultrasónica)

Función: Ondas ultrasónicas generan calor focalizado para romper las células grasas.

Indicaciones: Reducción de grasa en abdomen, muslos y papada.

Ventajas: Puede combinarse con otros tratamientos para mejores resultados.(55,56)

7.7.3.3. Radiofrecuencia

Función: Emite energía térmica que calienta la grasa subcutánea y estimula el colágeno, mejorando la firmeza de la piel. Indicaciones: Ideal para áreas con flacidez y acumulación moderada de grasa.

Ventajas: Reafirma la piel mientras reduce grasa. (55,56)

7.7.3.4. Láser de Baja Intensidad (Lipólisis Láser)

Función: Utiliza láser para descomponer las células grasas, facilitando su eliminación por el sistema linfático.

Indicaciones: Grasa localizada en abdomen, muslos, brazos y papada.

Ventajas: Sesiones rápidas y sin tiempo de recuperación.

7.7.3.5. Electrolipólisis

Función: Microcorrientes eléctricas inducen la ruptura de las células grasas y mejoran la circulación linfática.

Indicaciones: Áreas con grasa localizada y celulitis.

Ventajas: No es doloroso y mejora la textura de la piel.

7.7.3.6. Terapia con Infrarrojos

Función: Calor infrarrojo penetra en las capas profundas de la piel para estimular la lipólisis (descomposición de grasa).

Indicaciones: Tratamiento complementario para áreas con grasa leve o moderada.

Ventajas: Relajante y sin efectos secundarios.

7.7.3.7. Presoterapia

Función: A través de compresión mecánica, estimula el drenaje linfático para eliminar toxinas y grasas acumuladas. (55,56)

Indicaciones: Retención de líquidos y acumulación de grasa en muslos, abdomen y glúteos.

Ventajas: Mejora la circulación y reduce celulitis.

7.7.3.8. Mesoterapia Lipolítica

Función: Inyecciones superficiales de sustancias lipolíticas que disuelven grasa. Aunque mínimamente invasiva, no requiere cirugía.

Indicaciones: Grasa localizada en zonas pequeñas.

Ventajas: Resultados visibles en pocas sesiones.

Es importante considerar los siguientes factores al utilizar nuevas técnicas no invasivas para disminuir tejido adiposo:Número de sesiones: Depende del tratamiento y la cantidad de grasa a liminar.

Resultados esperados: Son graduales y pueden requerir mantenimiento.

Combinación de técnicas: Frecuentemente, se combinan para obtener

mejores resultados.

Estilo de vida: Es esencial mantener una dieta equilibrada y ejercicio regular

para sostener los resultados. (55,56)

7.7.4 Limitaciones

Estas técnicas tienen múltiples beneficios, pero también presentan limitaciones que es importante considerar antes de optar por su uso. Estas incluyen:

Resultados limitados en acumulaciones extensas de grasa

Limitación: Son más eficaces en personas con grasa localizada moderada y no en pacientes con obesidad generalizada.

Consecuencia: No sustituyen a tratamientos quirúrgicos como la liposucción en casos de grandes volúmenes de grasa(55,56)

Progresión lenta de los resultados

Limitación: Los resultados suelen ser graduales y requieren varias sesiones (de 4 a 8) para observar cambios significativos.

Consecuencia: Puede no ser ideal para quienes buscan cambios rápidos o drásticos. (55,56)

Necesidad de Estilo de Vida Saludable

Limitación: Los resultados obtenidos pueden revertirse si el paciente no mantiene un peso estable mediante dieta y ejercicio.

Consecuencia: No son una solución definitiva si no hay cambios en los hábitos.7.7.5 Contraindicaciones Médicas

Limitación: No se pueden usar en personas con ciertas condiciones, como: Embarazo o lactancia, enfermedades cardiovasculares, hepáticas o renales.

Presencia de implantes o dispositivos médicos, como marcapasos y enfermedades cutáneas o infecciones locales. (55,56)

Consecuencia: Restringe el acceso para algunos pacientes.

Eficacia variable según la persona

Limitación: Factores como la edad, el metabolismo, el grosor del panícul adiposo y la calidad de la piel pueden influir en los resultados.

Consecuencia: No todos los pacientes responden de la misma manera.

Costos

Limitación: Los tratamientos suelen requerir varias sesiones, lo que puede elevar los costos, especialmente si se combina con otras técnicas.

Consecuencia: No siempre es accesible económicamente. (55,56)

Efectos Secundarios Menores

Limitación: Aunque son mínimamente invasivos, pueden causar efectos secundarios temporales como: Enrojecimiento, edema o hematomas en la piel, sensibilidad al tacto o sensación de adormecimiento en la zona tratada y molestias

leves durante el procedimiento.

Consecuencia: Pueden causar incomodidad en algunos pacientes. (55,56)

Alcance limitado en problemas de flacidez

Limitación: Estas técnicas no siempre mejoran significativamente la flacidez de la piel que puede acompañar la reducción de grasa.Consecuencia: Pueden ser necesarias técnicas adicionales como radiofrecuencia o ultrasonido para tratar la flacidez.

No remplazan la evaluación médica integral

Limitación: Se requieren evaluaciones médicas previas para determinar la tecnica adecuada.

Consecuencia: No son recomendadas sin la supervisión de un especialista capacitado.

Estas limitaciones subrayan la importancia de realizar una evaluación individualizada y establecer expectativas realistas antes de iniciar cualquier • tratamiento. (55,56)

7.7.6 Aspectos psicológicos y sociales

7.7.6.1. Aspectos psicológicos

Mejora de la autoestima

Impacto positivo: Los pacientes que experimentan una reducción de grasa en áreas problemáticas pueden ver mejoras en su imagen corporal, lo que contribuye a un aumento en la autoestima. Esto es especialmente cierto cuando las personas sienten que el tratamiento mejora su apariencia según sus propios estándares. (55,56)

Riesgo: Si bien los resultados son positivos para algunos, en otros pueden no ser lo que esperaban, lo que puede generar frustración, afectando negativamente la autoestima.

Expectativas y desilusión

Impacto negativo: A pesar de ser técnicas no invasivas, las expectativas sobre los resultados pueden ser poco realistas. Si los pacientes esperan resultados

drásticos de forma rápida, podrían sentirse desilusionados si los cambios no son inmediatos o tan notables como imaginaban.

Riesgo: La insatisfacción con los resultados puede contribuir a trastornos de imagen corporal o incluso alimentar conductas de búsqueda de soluciones rápidas y poco saludables. (55,56)

Ansiedad y preocupación por la apariencia

Impacto negativo: Para algunas personas, la presión social de alcanzar estándares de belleza puede generar ansiedad o una preocupación excesiva por la imagen corporal, fomentada por los avances estéticos que muestran los medios de comunicación.

Riesgo: Esto puede resultar en una obsesión con los procedimientos estéticos, afectando la salud mental y la percepción general de uno mismo.

Refuerzo positivo de la imagen corporal

Impacto positivo: La posibilidad de reducir grasa localizada sin cirugía puede ser una solución menos invasiva y más accesible para quienes desean mejorar su figura. Esta alternativa puede empoderar a quienes temen los riesgos o la recuperación prolongada de una intervención quirúrgica. (55,56)

Relación con la alimentación y el ejercicio

Impacto positivo/negativo: Algunas personas pueden sentirse motivadas a seguir hábitos saludables tras realizarse estos tratamientos, ya que perciben un cambio físico positivo. Sin embargo, otras podrían pensar que el tratamiento "soluciona" los problemas de peso y dejar de lado una dieta equilibrada y el ejercicio regular, lo que puede tener consecuencias a largo plazo. (55,56)

7.7.6.2. Aspectos Sociales

Cambio en la percepción social

Impacto positivo: Las personas que se sienten más cómodas con su cuerpo tienden a interactuar más abiertamente y a participar en actividades sociales sin

miedo al juicio por su apariencia. Pueden disfrutar de una mayor confianza en situaciones sociales como reuniones, eventos y en redes sociales.

Riesgo: En algunas culturas, puede haber una presión excesiva sobre los estándares de belleza, lo que puede aumentar la ansiedad social o incluso la discriminación en función del aspecto físico.

Influencia de las redes sociales

Impacto positivo/negativo: Las redes sociales y las imágenes de cuerpos ideales pueden impulsar la demanda de tratamientos estéticos. A medida que las personas ven "resultados perfectos" compartidos por influencers o celebridades, pueden sentirse presionadas a someterse a estos tratamientos para estar a la altura de estos ideales.

Riesgo: La presión de ajustarse a un cuerpo "ideal" difundido en las plataformas digitales puede fomentar una mentalidad superficial, dando lugar a una cultura de comparación constante y estrés relacionado con la apariencia.

Accesibilidad y desigualdad social

Impacto negativo: Aunque las técnicas no invasivas son menos costosas que la cirugía, los tratamientos aún pueden ser inaccesibles para algunas personas, lo que genera un sentimiento de exclusión o desigualdad social. (55,56)

Riesgo: Las personas que no pueden permitirse estos tratamientos pueden sentirse marginadas o menos valoradas socialmente debido a las expectativas de belleza impuestas.

Normalización de los procedimientos estéticos

Impacto positivo: La creciente popularidad de tratamientos no invasivos puede contribuir a normalizar el cuidado del cuerpo y a promover una actitud más positiva hacia la autogestión de la apariencia.

Riesgo: Por otro lado, la normalización excesiva puede contribuir a la idea de que es necesario modificar continuamente el cuerpo para cumplir con ciertos estándares sociales, lo cual puede ser perjudicial para la salud mental. (55,56)

7.8. Capítulo VIII. Uso de nuevas técnicas no invasivas en conjunto con abdominoplastia

7.8.1 Principales técnicas no invasivas usadas con abdominoplastia

Las técnicas no invasivas pueden ser complementarias a la abdominoplastia (cirugía estética que elimina el exceso de piel y grasa en el abdomen) para mejorar los resultados postoperatorios, acelerar la recuperación o tratar áreas específicas. A continuación, se describen las principales técnicas no invasivas que se utilizan junto con la abdominoplastia: (61,62,63)

7.8.1.1. Criolipólisis (CoolSculpting)

Aplicación post-abdominoplastia: Puede ser útil para reducir pequeños depósitos de grasa que persisten después de la cirugía, especialmente en la zona del abdomen.

Ventajas: No requiere incisiones y no afecta el tejido cicatricial.

7.8.1.2. Radiofrecuencia

Aplicación post-abdominoplastia: Ayuda a mejorar la firmeza de la piel del abdomen, especialmente después de la eliminación de la grasa y la piel sobrante. También puede reducir la flacidez residual. (61,62,63)

Ventajas: Acelera la recuperación al estimular la regeneración de la piel.

7.8.1.3. Ultrasonido Focalizado de Alta Intensidad (HIFU)

Aplicación post-abdominoplastia: Se puede utilizar para tratar áreas con grasa residual o flacidez, mejorando la textura y la firmeza de la piel abdominal.

Ventajas: Ayuda a mejorar los resultados a largo plazo y puede tratar la flacidez sin cirugía adicional.

7.8.1.4. Masajes Linfáticos (Drenaje Linfático Manual)

Aplicación post-abdominoplastia: Ayuda a reducir la hinchazón, mejorar la circulación y acelerar la recuperación postquirúrgica.

Ventajas: Mejora la cicatrización y reduce el riesgo de complicaciones como la acumulación de líquidos. (61,62,63)

7.8.1.5. Terapia con Infrarrojos

Aplicación post-abdominoplastia: Favorece la recuperación al mejorar la circulación y promover la reparación de la piel tratada. También puede aliviar las molestias postoperatorias.

Ventajas: No invasiva y útil para reducir la inflamación y mejorar la elasticidad de la piel.

7.8.1.6. Mesoterapia Lipolítica

Aplicación post-abdominoplastia: Puede ser utilizada para tratar pequeñas áreas de grasa localizada que no se eliminan durante la cirugía o para mejorar el contorno del abdomen.

Ventajas: Requiere poco tiempo de recuperación y puede mejorar los resultados a largo plazo. (61,62,63)

7.8.1.7. Electrolipólisis (Electroestimulación)

Aplicación post-abdominoplastia: Ayuda a mejorar el contorno corporal y reducir la grasa residual, además de tonificar los músculos abdominales. Ventajas: No invasiva y puede ser realizada sin interrumpir las actividades diarias. (61,62,63)

7.8.1.8. Láser de Baja Intensidad

Aplicación post-abdominoplastia: Ayuda a mejorar la apariencia del abdomen al eliminar la grasa localizada de forma no invasiva, favoreciendo la regeneración de la piel.

Ventajas: Indicado para áreas pequeñas de grasa residual sin dañar la piel ni los tejidos circundantes.

7.8.1.9. Presoterapia

Aplicación post-abdominoplastia: Ayuda a reducir la hinchazón y acelera la recuperación postquirúrgica, mejorando el contorno abdominal.

Ventajas: Es un tratamiento relajante y no invasivo, útil para el cuidado postoperatorio. (61,62,63)

Se debe tener las siguientes consideraciones al asociar estas técnicas con la abdominoplastia:

Sinergia: Estas técnicas pueden complementarse con la abdominoplastia, pero siempre bajo la supervisión del cirujano plástico o un especialista.

Tiempo de recuperación: Estas terapias no invasivas no requieren tiempo de recuperación significativo, pero deben usarse con precaución en la fase inicial postoperatoria para evitar complicaciones.

Resultados: No deben considerarse como sustitutos de la cirugía; son herramientas complementarias que mejoran los resultados y la recuperación. (61,62,63)

7.8.2 Importancia de la sinergia entre técnicas

La sinergia entre la abdominoplastia y las nuevas técnicas no invasivas es crucial para obtener resultados estéticos más completos y satisfactorios, además de ofrecer ventajas tanto a los pacientes como a los cirujanos. A continuación, se detallan algunas de las razones por las que esta combinación es importante:

Mejora de los resultados: Las nuevas técnicas no invasivas, como la criolipólisis, la radiofrecuencia o la lipólisis láser, pueden complementar una abdominoplastia al mejorar el contorno corporal y reducir la flacidez de la piel, ayudando a optimizar los resultados obtenidos con la cirugía. (61,62,63)

Recuperación más rápida: La combinación de procedimientos invasivos y no invasivos puede reducir el tiempo de recuperación. Las técnicas no invasivas pueden ayudar a reducir la inflamación y mejorar la circulación sanguínea en la zona tratada, acelerando la recuperación postoperatoria.

Mejora de la tonicidad y elasticidad de la piel: Tras una abdominoplastia, la piel puede perder elasticidad, especialmente en pacientes con una gran pérdida de peso. Las técnicas no invasivas, como la radiofrecuencia, estimulan la producción de colágeno, lo que puede mejorar la elasticidad de la piel y prevenir la flacidez a largo plazo.

Resultados más duraderos: Al complementar la cirugía con tratamientos no invasivos, como la mesoterapia o la ultracavitación, se puede mantener la figura a lo largo del tiempo, ayudando a evitar la acumulación de grasa y mejorando el contorno de manera duradera.

Personalización del tratamiento: Los profesionales pueden adaptar los tratamientos a las necesidades individuales de cada paciente, combinando técnicas invasivas y no invasivas según los resultados deseados, lo que permite un enfoque más preciso y personalizado. (61,62,63)

7.8.3 Evidencia científica sobre seguridad y eficacia

La combinación de abdominoplastia con técnicas no invasivas es un campo de investigación creciente, y aunque existen estudios que muestran su potencial, la evidencia científica sobre su seguridad y eficacia sigue siendo un área en desarrollo. Sin embargo, algunos estudios y revisiones científicas han abordado la sinergia entre la abdominoplastia y procedimientos no invasivos, como la criolipólisis, la radiofrecuencia, la lipólisis láser, y otros tratamientos. A continuación, se presentan algunos hallazgos clave:

Qin, J. et al (2020) realizaron un estudio con 16 pacientes con obesidad abdominal que fueron tratados en 4 ocasiones con radiofrecuencia, cada terapia tuvo diferencia de 7 días y duraron 45 minutos cada una. Hubo reducciones estadísticamente significativas en el IMC y la circunferencia abdominal en los 16

pacientes (P <0,05). La mayoría de los pacientes solo experimentaron una ligera sensación de calor abdominal y una mínima sudoración corporal durante el tratamiento, y no se observaron reacciones adversas después del tratamiento.

Concluyeron que esta técnica selectiva no invasiva y sin contacto fue eficaz y segura para reducir la grasa, el IMC y circunferencia abdominal. (56)

Resende, L. et al (2022) realizaron una revisión sistemática de 381 artículos, 7 se consideraron elegibles para su inclusión. La mayoría de los estudios mostraron resultados significativos de la criolipólisis en la reducción de la grasa localizada. La incorporación de un programa dietético al tratamiento demostró contribuir a una mejora significativa del perfil lipídico y de las enzimas hepáticas, lo que no ocurre cuando se aplica la criolipólisis de forma aislada. Se han identificado efectos adversos raros, pero nunca persisten más allá de un mes. Concluyeron que La criolipólisis es una técnica eficaz para reducir la grasa localizada, segura y bien tolerada, quedando la mayoría de los participantes satisfechos al final del tratamiento. (57)

Sadeghi, P. et al describe que para mejorar el tono y la calidad de la piel de los pacientes posbariátricos, se han introducido en la práctica clínica diversas tecnologías basadas en energía (p. ej., ultrasonido, radiofrecuencia, electromagnética). En particular, se introdujo el concepto de mezclar liposucción asistida y radiofrecuencia para obtener un mejor tensado de los tejidos, logrando una mayor reducción de la superficie de la piel. Este fue un punto clave importante: el uso de una fuente de energía para mejorar la retracción de la piel. (61)

Los avances tecnológicos introdujeron la radiofrecuencia (RF) para la contracción del colágeno y la neocolagénesis, lo que resulta en la contracción de la piel y la fascia. Cook y cols revisó a más de 745 pacientes tratados con radiofrecuencia bipolar como complemento del contorno facial y corporal y encontró en general una alta satisfacción del paciente y eventos adversos mínimos. Zendejas et al. compararon el uso de un dispositivo de radiofrecuencia percutánea junto con la liposucción estándar con la lipectomía asistida por succión (SAL) sola, demostrando

una corrección postoperatoria significativa de la laxitud de la piel mediante el uso de radiofrecuencia que con SAL sola.(61)

Pierazzi et al. estudiaron un nuevo dispositivo de radiofrecuencia llamado ―Ligasure Impact‖ para reducir las complicaciones tras el desprendimiento de la capa de grasa de la fascia muscular, demostrando una reducción del seroma y del riesgo de hemorragia en el grupo tratado. (61)

Valenca, R. et al. Llevaron a cabo un estudio prospectivo unicéntrico en 12 pacientes femeninas realizando en un grupo abdominoplastia clásica y en otro con preservación de Scarpa. Se aplicó termografía dinámica antes y después de la cirugía (uno y seis meses), y se consideraron dos regiones de interés (ROI). Estos últimos tenían la misma ubicación en todas las muestras y correspondían a zonas donde se habían utilizado diferentes planos quirúrgicos. Se aplicó termografía estática intraoperatoriamente y se consideraron cuatro ROI, ubicadas sobre Scarpa y sobre la fascia profunda. (62)

Concluyeron que La termografía dinámica presentó una mejor respuesta cuando se conservó la fascia de Scarpa: más fuerte, más rápida y más simétrica. Según estos resultados, la vascularización mejorada puede desempeñar un papel a la hora de explicar la eficacia clínica de una abdominoplastia conservadora de Scarpa. (62)

Aunque existe evidencia preliminar que respalda la eficacia y seguridad de la combinación de abdominoplastia con técnicas no invasivas, como la criolipólisis, la radiofrecuencia, la lipólisis láser y la mesoterapia, son pocos los estudios, a la vez pequeños o tienen limitaciones.

7.9. Capítulo IX. Análisis y discusión

La abdominoplastia es una intervención quirúrgica comúnmente realizada para remover exceso de piel y grasa del abdomen, especialmente después de grandes pérdidas de peso o durante el postparto. Aunque es un procedimiento generalmente seguro, las complicaciones posoperatorias pueden ocurrir, variando desde problemas menores a complicaciones graves que afectan la recuperación y los resultados estéticos. A medida que avanzan las técnicas quirúrgicas, también surgen nuevas estrategias para minimizar los riesgos asociados con este tipo de cirugía.

Las complicaciones posoperatorias comunes son infección, seroma, hematoma, trombosis venosa profunda (TVP) y embolismo pulmonar (EP), mala cicatrización o necrosis de la piel, desaceleración de la recuperación por adherencias, entre otras. La abdominoplastia es un procedimiento importante y puede estar asociada con complicaciones graves. Una complicación importante es la infección de la herida, que puede prolongar el ingreso, empeorar la estética y provocar un aumento de los costes sanitarios. Por lo tanto, es imperativo identificar los factores de riesgo y realizar una evaluación exhaustiva del paciente antes de cualquier cirugía, y abstenerse de dichos procedimientos electivos hasta que los pacientes se encuentren en su óptimo médico.

Un enfoque de equipo es una forma ideal de minimizar las complicaciones de este procedimiento. Antes de la cirugía se debe considerar lo siguiente para cada paciente; evaluación pulmonar y cardiológica para optimizar la función pulmonar y cardíaca, instrucción sobre el uso de espirómetros incentivados, a menudo con una enfermera educadora, evaluación por parte del anestesiólogo para garantizar que el paciente esté apto para la anestesia general, evaluación psicológica para garantizar que el paciente tenga expectativas realistas con respecto a los resultados quirúrgicos y estéticos, particularmente en pacientes que han perdido peso y consulta con nutricionista para mantener hábitos alimentarios saludables en el postoperatorio

A medida que la medicina estética y la cirugía plástica avanzan, se están desarrollando técnicas no invasivas para reducir las complicaciones y mejorar los

resultados. En el caso de la abdominoplastia, varias de estas técnicas complementan el procedimiento quirúrgico o incluso ofrecen alternativas mínimamente invasivas. Entre ellas se encuentran la liposucción asistida por láser (LAL) o lipólisis láser, tecnologías de ultrasonido (Vaser), abdominoplastia sin cicatrices visibles (técnica de abdominoplastia transumbilical) y tratamientos de radiofrecuencia y ultrasonido para tensar la piel, terapias de estimulación celular (Plasma Rico en Plaquetas – PRP),

Las complicaciones posoperatorias de la abdominoplastia, aunque relativamente comunes, pueden ser gestionadas y minimizadas mediante una cuidadosa planificación, técnicas quirúrgicas avanzadas y un manejo adecuado en el postoperatorio. Las innovaciones en tecnologías mínimamente invasivas y tratamientos complementarios como la liposucción asistida por láser, Vaser, y la radiofrecuencia ofrecen opciones prometedoras para mejorar la seguridad y los resultados estéticos, reduciendo las complicaciones y acelerando la recuperación de los pacientes. Sin embargo, es esencial que cada paciente sea evaluado individualmente para determinar la técnica más adecuada según sus características y expectativas.

8. CONCLUSIONES GENERALES

8.1 Las complicaciones posoperatorias de la abdominoplastia, aunque relativamente comunes, pueden ser gestionadas y minimizadas mediante una cuidadosa planificación, técnicas quirúrgicas avanzadas y un manejo adecuado en el postoperatorio.

8.2 La clave para reducir las complicaciones radica en la prevención, reconocer factores de riesgo que aumentan éstas, un manejo adecuado y el uso de tecnologías innovadoras que permitan una recuperación más rápida y menos traumática para el paciente.

8.3 Las innovaciones en tecnologías mínimamente invasivas y tratamientos complementarios como la liposucción asistida por láser, Vaser, y la radiofrecuencia ofrecen opciones prometedoras para mejorar la seguridad y los resultados estéticos, reduciendo las complicaciones y acelerando la recuperación de los pacientes.

8.4 Las técnicas no invasivas son herramientas útiles para aquellos que han pasado por una abdominoplastia, ayudando a mejorar la apariencia final del abdomen, optimizar la recuperación y prolongar los efectos de la cirugía.

8.5 La sinergia entre la abdominoplastia y las técnicas no invasivas puede optimizar los resultados, acelerar la recuperación y mantener los beneficios a largo plazo, brindando a los pacientes una experiencia más satisfactoria y completa.

8.6 La eficacia y seguridad de la combinación de abdominoplastia con técnicas no invasivas, como la criolipólisis, la radiofrecuencia, la lipólisis láser y la mesoterapia, la mayoría de los estudios son pocos y con poblaciones pequeñas.

9. RECOMENDACIONES GENERALES

9.1 Es esencial que cada paciente sea evaluado para determinar la técnica más adecuada según sus características y expectativas.

9.2 Realizar una evaluación individualizada y establecer expectativas realistas antes de iniciar cualquier tratamiento.

9.3 Los pacientes deben consultar con cirujanos plásticos calificados para diseñar un plan de tratamiento personalizado y seguro que se ajuste a sus objetivos y condiciones específicas.

9.4 Abordar el tratamiento con nuevas técnicas no invasivas de manera consciente y equilibrada, teniendo en cuenta tanto los beneficios físicos como los posibles efectos sobre la salud mental y el bienestar emocional.

9.5 Hay que realizar más investigaciones controladas y a largo plazo para determinar la mejor combinación de tratamientos y los riesgos asociados de las complicaciones de abdominoplastia y las nuevas técnicas no invasivas.

10. CRONOGRAMA DE ACTIVIDADES DE MONOGRAFÍA MÉDICA

Tabla 1 Cronograma de actividades

ACTIVIDADES	MAYO-JUNIO 2024				JULIO-AGOSTO 2024				SEPTEIMBRE - OCTUBRE 2024				ENERO – FEBRERO 2025				MARZO – ABRIL 2025				MAYO – JUNIO 2025			
SEMANAS	1,2,3,	4	1,2,3,	4	1,2,3,	4	1,2,3,	4	1,2,3,	4	1,2,3,	4	1,2,3,	4	1,2,3,	4	1,2,3,	4	1,2,3,	4	1,2,3,	4	1,2,3,	4
Elección del tema	■	■																						
Elaboración del Punto de Tesis de Monografía Médica	■	■																						
Revisiones del Punto de Tesis de Monografía Médica			■	■	■	■	■	■																
Aprobación del Punto de Tesis de Monografía Médica									■															
Asignación de Revisor										■														
Presentación a la COTRAG											■													
Solicitud de Seminario I											■													
Seminario I de plan de Monografía Médica												■												
Elaboración del Cuerpo de Tesis de Monografía Médica													■	■	■	■	■							
previa a cambios de monografía medica																		■		■				
Revisión del Informe Final de Tesis de Monografía																					■	■		
Solicitud Seminario II																						■		
Entrega del Informe Final																							■	
Correcciones del informe final																								■
Entrega del informe final empastado																								■

Fuente: Elaboración propia 2025.

11. BIBLIOGRAFÍA

1. Gonzales, A. Complicaciones postoperatorias de abdominoplastia en el servicio de cirugía plástica del hospital nacional Edgardo Rebagliati Martins durante el periodo junio del 2017- junio del 2019. Tesis, Perú. [Internet] 2020; [Citado 3, mayo, 2024]. Disponible en: https://repositorio.upch.edu.pe/bitstream/handle/20.500.12866/8456/Compli caci ones_GonzalesGonzales_Alan.pdf?sequence=3
2. Zembrano, G. Macías, K. Regato, A. Lascano, M. Complicaciones frecuentes post operatorias en abdominoplastia. Recimundo, Ecuador. [Internet] 2020; [Citado 3, mayo, 2024]4(2). Disponible en: https://www.recimundo.com/index.php/es/article/view/828
3. Flores, J. Calle, G. Quinga, P. Sánchez, A. Cardozo, L. Bucheli, E. et al. Factores de riesgo para complicaciones posoperatorias en la abdominoplastia. EBSCO, México. [Internet] 2024; [Citado 8, mayo, 2024]19(2):68. Disponible en: https://openurl.ebsco.com/EPDB%3Agcd%3A11%3A19109307/detailv2?sid=eb sco%3Aebsco.com%3Asearch&id=ebsco%3Adoi%3A10.5281%2Fzenodo.10869782&bquery=Factores%20de%20riesgo%20para%20complicaciones%20 posoperatorias%20en%20la%20abdominoplastia&page=1&link_origin=www.e bsco .com
4. Ramírez, A. Hsieh, T. Cardenas, J. William, W. AbdominoplastyMy Preferred Techniques. Annals of Plastic Surgery, Estados Unidos. [Internet] 2021; [Citado 9, mayo, 2024]86(3s): S229-S234. Disponible en: https://journals.lww.com/annalsplasticsurgery/fulltext/2021/03002/abdominopl as ty__my_preferred_techniques.18.aspx
5. Shareefah, M. Alenazi, A. Aljahdali, A. Alwakil, M. Alghafari, S. Alalawi, F. et al. An Overview of Abdominoplasty Surgical Approach. Pharmacophore, Pakistán. [Internet] 2020; [Citado 9, mayo, 2024] 11(6):48-51. Disponible en:

https://pharmacophorejournal.com/article/an-overview-ofabdominoplastysurgical-approach

6. Palao, R. Escuredo, J. Bohbot, S. Postabdominoplasty Scar Improvement after a Single Session with an Automated 1210-nm Laser. Plastic and Reconstructive Surgery-Global Open, España. [Internet] 2023; [Citado 9, mayo, 2024] 11(3): e4866. Disponible en: https://journals.lww.com/prsgo/fulltext/2023/03000/Postabdominoplasty_Scar_I mprovement_after_a_Single.31.aspx
7. Torres, A. Anatomía del Abdomen. Kenhub, Chile. [Internet] 2023; [Citado 10, mayo, 2024]. Disponible en: https://www.kenhub.com/es/library/anatomiaes/abdomen-y-pelvis
8. Moore, K. Anatomía con orientación clínica. Abdomen. 9ª edición, Wolters Kluwer, Estados Unidos, páginas 412-555.
9. Valle, A. Cruz, A. Manual de cirugía de pared abdominal. Anatomía y fisiología de la pared abdominal. [Internet] 2020; [Citado 10, mayo, 2024]. Disponible en: https://www.berri.es/pdf/MANUAL%20DE%20CIRUGIA%20DE%20PARED%20 ABDOMINAL%20COMPLEJA/9788416706549
10. Hall, J. Hall, M. Tratado de fisiología médica Guyton y Hall. 14 edición, ELSEVIER, Estados Unidos 2021.
11. Cockerham, W. Theoretical Approaches to Research on the Social Determinants of Obesity. AJPM, Estados Unidos. [Internet] 2022; [Citado 12, mayo, 2024]63(1): S8-S17. Disponible en: https://www.sciencedirect.com/science/article/pii/S0749379722001210
12. Khadilkar, V. Shah, N. Evaluation of Children and Adolescents with Obesity. IJP, India. [Internet] 2021; [Citado 12, mayo, 2024]88:1214-1221. Disponible en: https://link.springer.com/article/10.1007/s12098-021-03893-4

13. Archer, E. Lavie, C. Obesity Subtyping: The Etiology, Prevention, and Management of Acquired versus Inherited Obese Phenotypes. MDPI, Estados Unidos. [Internet] 2021; [Citado 12, mayo, 2024]14(11):2286. Disponible en: https://www.mdpi.com/2072-6643/14/11/2286
14. Carraca, E. Encantado, J. Battista, F. Beaulieu, K. Blundell, J. Busetto, L. et al. Effect of exercise training on psychological outcomes in adults with overweight or obesity: A systematic review and meta-analysis. Obesity Reviews, Portugal. [Internet] 2021; [Citado 13, mayo, 2024]22(S4): e13261. Disponible en: https://onlinelibrary.wiley.com/doi/full/10.1111/obr.13261
15. Hecker, J. Freijer, K. Hiligsmann, M. Evers, S. Burden of disease study of overweight and obesity; the societal impact in terms of cost-of-illness and healthrelated quality of life. BMC, Netherlands. [Internet] 2022; [Citado 13, mayo,2024]22(46). Disponible en: https://link.springer.com/article/10.1186/s12889021-12449-2
16. Afzal, M. Siddiqi, N. Ahmad, B. Afsheen, N. Aslam, F. Ali, A. et al. Prevalence of Overweight and Obesity in People with Severe Mental Illness: Systematic Review and Meta-Analysis. Front. Endocrinol, Reino Unido. [Internet] 2021; [Citado 13, mayo, 2024]12. Disponible en: https://www.frontiersin.org/journals/endocrinology/articles/10.3389/fendo.2021.7 69309/full
17. Torre, J. Abdominoplasty. Medscape, Estados Unidos. [Internet] 2022; [Citado 14, mayo, 2024]. Disponible en: https://emedicine.medscape.com/article/1271693overview?&icd=login_success_email_match_fpf
18. Regan, J. Casaubon, J. Abdominoplasty. StatPearls, Estados Unidos. [Internet] 2023; [Citado 14, mayo, 2024]. Disponible enhttps://www.ncbi.nlm.nih.gov/books/NBK431058/
19. Stein, M. Karaev, S. Matarasso, A. A Primer on Abdominoplasty Safety. Plast Surg (Oakv), Estados Unidos. [Internet] 2024; [Citado 14, mayo, 2024]. Disponible en: https://pmc.ncbi.nlm.nih.gov/articles/PMC11629367/

20. Mesabl, S. Furayj, A. Ibrahim, A. Ahmed, M. Alalawi, S. Ahmed, F. et al. AN OVERVIEW OF ABDOMINOPLASTY SURGICAL APPROACH: A LITERATURE REVIEW. Pharmacophore, Arabia Saudita. [Internet] 2024;[Citado 15, mayo, 2024]11(6):48-51. Disponible en: https://pharmacophorejournal.com/storage/models/article/UHGANP42zqBONZ HxnVASI8ORRZwWO55THb5rDpm1HnfrcdkTjJArwBwNSxOI/anoverviewofabdominoplasty-surgical-approach.pdf

21. Salazar, R. Abdominoplastia en la historia. Revista de cirugía plástica, Estética y Reconstructiva, Colombia. [Internet] 2021; [Citado 15, mayo, 2024] Disponible en: https://www.ciplastica.com/ojs/index.php/rccp/article/view/169

22. Suazo, L. Arellano, B. Velásquez, P. Vinicio, F. Abdominoplastia posterior a la cirugía bariátrica. Revista científica de Investigación y el Conocimiento, Ecuador. [Internet] 2022; [Citado 16, mayo, 2024]6(3):22-29. Disponible en: https://dialnet.unirioja.es/servlet/articulo?codigo=8491897

23. Niu, E. Honig, S. Wang, K. Amro, C. Davis, H. Habarth, T. et al. Obesity as a Risk Factor in Cosmetic Abdominoplasty: A Systematic Review and MetaAnalysis. Plastic and Reconstructive Surgery, Estados Unidos. [Internet] 2023; [Citado 16, mayo, 2024]11(4S):16-17. Disponible en: https://journals.lww.com/prsgo/fulltext/2023/04001/33__obesity_as_a_risk_fact or_in_cosmetic.33.aspx

24. Schlosshauer, T. Kiehlmann, M. Jung, D. Sader, R. Rieger, U. Post-Bariatric Abdominoplasty: Analysis of 406 Cases with Focus on Risk Factors and Complications. [Internet] 2021; [Citado 16, mayo, 2024]. Disponible en: https://read.qxmd.com/read/32162655/post-bariatric-abdominoplastyanalysisof-406-cases-with-focus-on-risk-factors-andcomplications?redirected=slug

25. Rassam, M. Davoudi, B. Abdominoplasty Surgery. Eurasian Journal of Chemical, Irán. [Internet] 2024; [Citado 17, mayo, 2024]3(3):703-713.

Disponiblen:https://www.ejcmpr.com/article_198198_a71620623e9b3aeb927f39 771f899a18 .pdf

26. Martins, A. Bulhoes, R. Kachani, J. Pacheco, D. Morais, L. Machado, G. et al. Techniques and complications of abdominoplasty: Literature review. RSD, Brasil. [Internet] 2023; [Citado 17, mayo, 2024]12(3). Disponible en: https://rsdjournal.org/index.php/rsd/article/view/40445/33273

27. Bunting, H. Lu, K. Shang, Z. Kenkel, J. Vertical Abdominoplasty Technique and the Impact of Preoperative Comorbidities on Outcomes. Aesthetic Surgery Journal Open Forum, Estados Unidos. [Internet] 2021; [Citado 18, mayo, 2024] 3(1):43.Disponible:https://academic.oup.com/asjopenforum/article/3/1/ojaa043/6 040735 ?login=false

28. Ramírez, A. Tung, H. Cárdenas, J. Silliam, L. Abdominoplasty My Preferred Techniques. Annals of Plastic Surgery, Estados Unidos. [Internet] 2021; [Citado 19, mayo, 2024]86(3S): S229-S234. Disponible en: https://journals.lww.com/annalsplasticsurgery/fulltext/2021/03002/Abdominopla sty__My_Preferred_Techniques.18.aspx

29. Taner, O. An Overview of Abdominoplasty. TJCL, Turquía. [Internet] 2024; [Citado 19, mayo, 2024] 501-505. Disponible en: https://dergipark.org.tr/en/pub/tjcl/article/1521751

30. Chaker, S. Ching, Y. Saad, M. Perdikis, G. Grotting, J. Higdon, K. et al. Complications and Risks Associated with the Different Types of Abdominoplasties: An Analysis of 55,956 Patients. [Internet] 2024; [Citado 19, mayo, 2024]44(9):965-975. Disponible en: https://academic.oup.com/asj/article/44/9/965/7630664?login=false

31. Swason, E. Clinical Evaluation of 310 Abdominoplasties and Measurement of Scar Level. Ann Plast Surg, Reino Unido. [Internet] 2023; [Citado 4, agosto, 2024]91(1):14-27. Disponible en: https://pubmed.ncbi.nlm.nih.gov/37157139/

32. Stein, M. Wiessman, J. Harrast, J. Peter, J. Gosain, A. Matarasso, A. Clinical Practice Patterns in Abdominoplasty: 16-Year Analysis of Continuous

Certification Data from the American Board of Plastic Surgery. Internet] 2024; [Citado 4, agosto, 2024]153(1):66-74. Disponible en: https://pubmed.ncbi.nlm.nih.gov/37010463/

33. Reis, A. Oliveira, A. Reis, G. Almeida, L. Rodrigues, L. Vieira, S. et al. Characterization of complications in patients undergoing abdominoplasty: a review of literatura. BJHR, Brasil. [Internet] 2022; [Citado 6, agosto, 2024] 5(2):6530-6538. Disponible en: https://ojs.brazilianjournals.com.br/ojs/index.php/BJHR/article/view/46540/pdf
34. Chaker, S. Hung, Y. Saad, M. Perdikis, G. Grotting, J. Higdon, K. Complications and Risks Associated with the Different Types of Abdominoplasties: An Analysis of 55,956 Patients. Aesthetic Surgery Journal, Estados Unidos. [Internet] 2024; [Citado 6, agosto, 2024] Disponible en: https://academic.oup.com/asj/advancearticleabstract/doi/10.1093/asj/sjae060/7630664
35. Zambrano, G. Macías, K. Regato, A. Lascano, M. Complicaciones frecuentes post operatorias en abdominoplastia. RECIMUNDO, Ecuador. [Internet] 2024; [Citado 7, agosto, 2024]4(2):106-115. Disponible en: https://recimundo.com/index.php/es/article/view/828/1464
36. Paranzino, A. Sims, J. Kirn, D. Safety and Efficacy of Outpatient Drainless Abdominoplasty: A Single-Surgeon Experience of 454 Consecutive Patients. Aesthet Surg J, Estados Unidos. [Internet] 2023; [Citado 9, agosto, 2024] 43(11)1325-1333. Disponible en: https://pubmed.ncbi.nlm.nih.gov/37265022/
37. Ho, W. Jones, C. Pitt, E. Hallam, M. Meta-analysis on the comparative efficacy of drains, progressive tension sutures and subscarpal fat preservation in reducing complications of abdominoplasty. J Plast Reconstr Aesthet Surg, Reino Unido. [Internet] 2020; [Citado 12, agosto,73(5):828-840. Disponible en: https://pubmed.ncbi.nlm.nih.gov/32057746/

38. Matarasso, A. Suri, S. Stein, M. Lipoabdominoplasty technique. Plast Aesthet Res, Estados Unidos. [Internet] 2021; [Citado 18, agosto, 2024]8:57. Disponible en: https://www.oaepublish.com/articles/2347-9264.2021.37

39. Mittal, P. Heuft, T. Richter, D. Wiedner, M. Venous Thromboembolism (VTE) Prophylaxis After Abdominoplasty and Liposuction: A Review of the Literature. Aesthetic Plast Surg, Alemania. [Internet] 2020; [Citado 18, agosto, 44(2)473-482. Disponible en: https://pubmed.ncbi.nlm.nih.gov/31858207/

40. Ríos, M. Villafuerte, J. Conocimientos, actitudes y prácticas de los ccirujanos plásticos en el ecuador sobre la prevención, diagnóstico y terapéutica de las complicaciones posteriores a abdominoplastia. Tesis, Quito. [Internet] 2023; [Citado 13, septiembre, 2024. Disponible en:https://repositorio.puce.edu.ec/server/api/core/bitstreams/b59503d7-8dcc-4c11ac08-e33f8b77d1b9/content

41. Camargo, C. Kasmirski, J. Vasconcelos, M. Sgarbi, M. Cintra, W. Gemperli, R. Therapeutical Strategies to Prevent Abdominoplasty Complications: A Systematic Review. Aesthetic Plastic Surgery, Brazil. [Internet] 2023; [Citado 13, septiembre, 2024]. Disponible en: https://link.springer.com/article/10.1007/s00266-024-04563-4

42. Macchiavello, R. Arriagada, C. Hurtado, M. Wosiack, A. Flores, N. Conejero, J. Presentación de una nueva clasificación de plicaturas en abdominoplastia. Cirugía plástica Ibero- Latinoamericana, España. [Internet] 2023; [Citado 19, septiembre, 2024]Disponible:https://scielo.isciii.es/scielo.php?pid=S0376-78922023000200004&script=sci_arttext

43. Montesanti, B. Kahhleh, E. Mey, A. Experience of abdominoplasty and analysis of the risk factors. Acta Chirurgica Belgica. [Internet] 2022; [Citado 1, octubre, 2024] 122(1). Disponible en: https://www.tandfonline.com/doi/full/10.1080/00015458.2021.2014034?scroll=top&needAccess=true

44. Villegas, F. Franco, A. How to Prevent and Solve Complications of Previous Abdominoplasties and Liposuction With TULUA. ScienceDirect, México. [Internet] 2025; [Citado 1, octubre, 2024]205-221. Disponible en: https://www.sciencedirect.com/science/article/abs/pii/B9780443118821000170

45. Ribeiro, O. Grassi, A. Llaverias, F. Ribeiro, O. Bonetto, C. Predictive factors for complications in plastic surgery procedures - suggested safety scores. Rev Bras Cir Plast, Brasil. [Internet] 2023; [Citado 15, octubre, 2024]29(1). Disponible en: https://www.scielo.br/j/rbcp/a/m9D93m6VLjv96RHrhm4x8dq/?lang=en

46. Bassalobre, M. Elion, R. Pompilio, M. Vieira, M. Sadala, A. Masako L. et al. Changes in the Pattern of Superficial Lymphatic Drainage of the Abdomen after Abdominoplasty. Plastic and Reconstructive Surgery, Estados Unidos. [Internet] 2022; [Citado 15, octubre, 2024]. Disponible en: https://read.qxmd.com/read/35383695/changes-in-the-pattern-of-superficiallymphatic-drainage-of-the-abdomenafterabdominoplasty?redirected=slug

47. Gónima, E. Vargas, F. Guio, Y. Andrade, M. Zúñiga, M. Alvarez, E. et al. Manejo del dolor perioperatorio en abdominoplastía. Rev Chia Nest, Chile. [Internet] 2023; [Citado 20, octubre, 2024]52(7):688-696. Disponible en: https://revistachilenadeanestesia.cl/PII/revchilanestv52n7-10.pdf

48. Ricciardi, C. Gubitosi, A. Lanzano, G. Parisi, S. Grella, E. Ruggiero, R. et al. Health technology assessment through the six sigma approach in abdominoplasty: Scalpel vs electrosurgery. Medical Engineering & Physics, Italia. [Internet] 2021; [Citado 21, octubre, 2024]93:27’34. Disponible en: https://www.sciencedirect.com/science/article/abs/pii/S135045332100062X

49. Kania, B. Goldberg, D. Cryolipolysis: A promising nonsurgical technique for localized fat reduction. JCD, Estados Unidos. [Internet] 2023; [Citado 3,

noviembre, 2024]22(S3):1-7. Disponible en: https://onlinelibrary.wiley.com/doi/full/10.1111/jocd.16039

50. Tuchayi, S. Khachatryan, Y. Wang, Y. Anderson, R. Wang, J. Wein, M. et al. Selective reduction of visceral adipose tissue with injectable ice slurry. Scientific Reports, Estados Unidas. [Internet] 2023; [Citado 9, noviembre, 2024]. Disponible en: https://www.nature.com/articles/s41598-023-43220-9

51. Nyakiongora, S. Factors affecting patient satisfaction following abdominoplasty. University of Nairobi, Tesis. [Internet] 2021; [Citado 19, noviembre, 2024]. Disponible en: http://erepository.uonbi.ac.ke/bitstream/handle/11295/161884/Nyakiongora%20_S_Factors%20Affecting%20Patient%20Satisfaction%20Following%20Abdomin oplasty.pdf?sequence=1&isAllowed=y

52. Daronch, O. Ramos, R. Palhares, A. Major and minor risk factors for postoperative abdominoplasty complications: A case series. CJPRS, Brasil. [Internet] 2022; [Citado 4, enero, 2025]4(2):56-62. Disponible en: https://www.sciencedirect.com/science/article/pii/S209669112200022

53. Rodrigues, M. Costa, K. Morais, A. Soares, F. Lucena, M. Morais, E. Physiotherapy resources applied in patients submitted to abdominoplasty: a systematic review. MTPRJ, Portugal. [Internet] 2023; [Citado 4, enero, 2025]21. Disponible https://mtprehabjournal.emnuvens.com.br/revista/article/view/1279

54. Arkoubi, A. Effect of Compression Garments on Post-Abdominoplasty Outcomes: A systematic Review of the current Evidence. JPRAS Open, Arabia Saudita. [Internet] 2024; [Citado 6, enero, 2025]41:128-137. Disponible en: https://www.sciencedirect.com/science/article/pii/S2352587824000780

55. Pilat, P. Szpila, G. Stojko, M. Nocon, J. Smolarczyk, J. Zmudka, K. et al. Modern and Non-Invasive Methods of Fat Removal. Medicina, Polonia. [Internet] 2023; [Citado 12, enero, 2025]59:1-12. Disponible

en: https://pmc.ncbi.nlm.nih.gov/articles/PMC10456392/pdf/medicina-5901378.pdf

56. Qin, J. Guo, M. Xu, X. Zhang, C. Yu, C. Li, Y. et al. A clinical evaluation of noninvasive and contactless radiofrequency technique in the treatment of abdominal fat. JCD, China. [Internet] 2020; [Citado 12, enero, 2025]20(9):2765-2768. Disponible en: https://onlinelibrary.wiley.com/doi/10.1111/jocd.13892
57. Resende, L. Noites, A. Amorim, M. Application of cryolipolysis in adipose tissue: A systematic review. JCD, Portugal. [Internet] 2022; [Citado 12, enero, 21(10): 4122-4132. Disponible en: https://onlinelibrary.wiley.com/doi/abs/10.1111/jocd.15265
58. Somenek, M. Ronan, S. Pittman, T. A Multi-Site, Single-Blinded, Prospective Pilot Clinical Trial for Non-Invasive Fat Reduction of the Abdomen and Flanks Using a Monopolar 2 MHz Radiofrequency Device. LSM, Estados Unidos. [Internet] 2020; [Citado 14, enero, 2025]53(3):337-343. Disponible en: https://onlinelibrary.wiley.com/doi/abs/10.1002/lsm.23295
59. Lee, K. Wah, L. Kay, A. Hung, C. Wan, J. Ho, K. Laser-Assisted Lipolysis Versus Surgical Fat Removal: A Review of Efficacy, Safety, and Patient Satisfaction. MDPI, Hong Kong. [Internet] 2024; [Citado 16, enero, 11(5):164. Disponible en: https://www.mdpi.com/2079-9284/11/5/164
60. Kislevitz, M. Wamsley, C. Kang, A. Kilmer, S. Hoopman, J. Barillas, J. et al. Clinical Evaluation of the Safety and Efficacy of a 1060-nm Diode Laser for NonInvasive Fat Reduction of the Abdomen. ASJ, Estados Unidos. [Internet] 2024; [Citado 18, enero, 2025]4(10):11551165. Disponible en: https://academic.oup.com/asj/article/41/10/1155/6153987
61. Sadeghi, P. Duarte, D. Ma, W. Khalaf, R. Fodor, R. Pieretti, G. et al. PostBariatric Plastic Surgery: Abdominoplasty, the State of the Art in Body Contouring. MDPI, Italia. [Internet] 2022; [Citado 18 de enero, 2025]11(15):4315. Disponible en: https://www.mdpi.com/2077-0383/11/15/4315

62. Valenca, R. Vardasca, R. Maglhaes, C. Mendes, J. Amarante, J. Costa, A. Classic Versus Scarpa-sparing abdominoplasty: An infrared thermographic comparative analysis. JPRAS, Portugal. [Internet] 2023; [Citado 19, enero, 2025]82:264-274. Disponible en: https://www.sciencedirect.com/science/article/abs/pii/S1748681523001754
63. Sharkov, E. Abdominoplasties in Combination with Radiofrequency, Ultrasound Procedures, Vibrational Lipoaspiration and Myostimulation Procedures. Body Contouring Surgery, Bulgaria. [Internet] 2023; [Citado 19, enero, 2025]43-70. Disponible en: https://link.springer.com/chapter/10.1007/978-3-031-333507_7

12. ANEXOS

Tabla 2 Ficha bibliográfica

TÍTULO:	
AÑO:	**AUTOR/ES:**
BASE DE DATOS:	**DIRECCIÓN ELECTRÓNICA:**
IDIOMA **RESUMEN DE CONTENIDO:**	

Fuente: Elaboración propia 2024.

Figura 16 Evolución de abdominoplastia

Fuente: *Ana Tresguerres, 2018*